

## COMUNICACIONES ORALES

### “DEHISCENCIA DE HERIDA QUIRÚRGICA EN PREMATURO TARDÍO: CUIDADOS CENTRADOS EN EL DESARROLLO Y LA FAMILIA”

REFERENCIA: O-011-VISGH

## INFORMACIÓN DEL CASO

### RESUMEN

Palabras clave: dehiscencia herida quirúrgica, cirugía ductus, cuidados centrados en el desarrollo y la familia (CCDF), cura húmeda.

Introducción:

El ductus arterioso (DA) es una estructura vascular que se cierra naturalmente después del nacimiento en la mayoría de los recién nacidos (1). En prematuros, este cierre puede retrasarse, especialmente en aquellos que necesitan ventilación mecánica e incluso precisar tratamiento para su cierre y cuando no es posible se requiere cirugía para ello (2).

A pesar de que existen nuevas técnicas menos invasivas, la corrección quirúrgica sigue la más siendo común y como todo procedimiento no está exento de complicaciones (3). La dehiscencia de la herida y la infección son algunos ejemplos, esta última incluso alcanzando un 2% del total (4).

Objetivo: Analizar el manejo de la dehiscencia de la herida quirúrgica post cirugía de ductus teniendo en cuenta los cuidados centrados en el desarrollo de la familia.

Material y metodología:

Se describe un caso de un neonato pretérmino tardío (35 + 6) con persistencia del DA que requirió cirugía, presentando una dehiscencia de la herida postoperatoria de 5x0,5cm con exudado moderado-abundante, bordes eritematosos y elevados, piel perilesional eritematosa.

La dehiscencia es tratada siguiendo el concepto TIME y las recomendaciones de cura en ambiente húmeda (CAH). El enfoque también incluyó la participación de los padres en los cuidados según el modelo de cuidados centrados en el desarrollo y la familia (CCDF).

El plan de cuidados de enfermería establecido incluye, fomentos de 5 minutos con Granudacyn, posterior lavado con suero fisiológico, Urgoclean en lecho herida, Vea Zinc en bordes perilesionales más Mepilex Border, además del apoyo de la Asesoría de cura Húmeda.

Resultados:

Tras 21 días de inicio del tratamiento presenta una evolución favorable consiguiéndose casi la resolución de la herida (figura 1), favoreciendo el alta temprana sin esperar a la cicatrización completa de la herida. Se consigue su curación completa en su domicilio a los 10 días de su alta.

Conclusión/discusión:

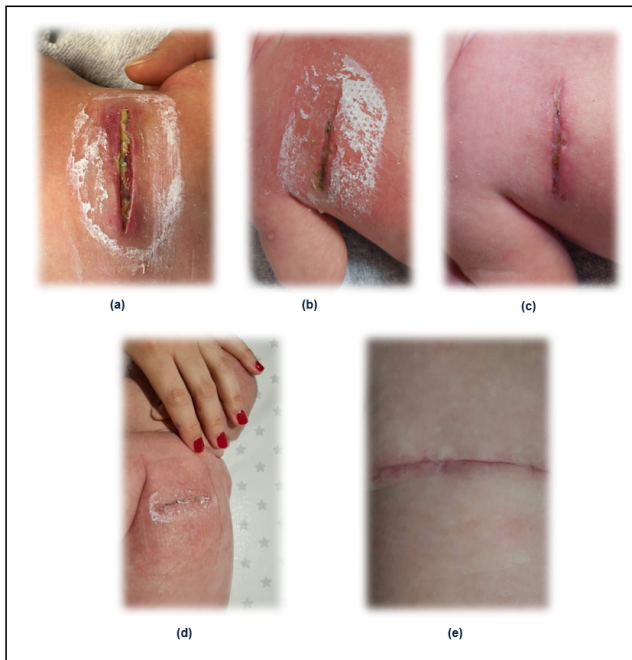El manejo efectivo de la dehiscencia de la herida quirúrgica post cirugía del ductus en neonatos requiere un enfoque integral que involucre cuidados especializados de enfermería teniendo en cuenta CAH, así como la participación de la familia.

El modelo de CCDF demostró ser eficaz al involucrar a los padres en los cuidados, contribuyendo a una recuperación más rápida y exitosa además de fortalecer el vínculo con el paciente y el personal de enfermería (5 y 6).




## BIBLIOGRAFÍA


1. Morville P. Conducto arterioso persistente en el recién nacido prematuro. EMC - Pediatr [Internet]. 2018;53(1):1-8. Disponible en: [http://dx.doi.org/10.1016/s1245-1789\(17\)88062-8](http://dx.doi.org/10.1016/s1245-1789(17)88062-8).
2. Su B-H, Lin H-Y, Chiu H-Y, Tsai M-L, Chen Y-T, Lu I-C. Therapeutic strategy of patent ductus arteriosus in extremely preterm infants. Pediatr Neonatol [Internet]. 2020;61(2):133-41. Disponible en: <http://dx.doi.org/10.1016/j.pedneo.2019.10.002>.
3. Avila-Alvarez A, Serantes Lourido M, Barriga Bujan R, Blanco Rodriguez C, Portela-Torron F, Bautista-Hernandez V. Cierre quirúrgico del ductus arterioso persistente del prematuro: ¿influye la técnica quirúrgica en los resultados? An Pediatr (Barc) [Internet]. 2017;86(5):277-83. Disponible en: <http://dx.doi.org/10.1016/j.anpedi.2015.12.011>.
4. Gallardo-Meza Antonio F., González-Sánchez José M., Vidrio-Patrón Francisco, Velarde-Briceño Irene L., Peña-Juárez Alejandra, Murguía-Guerrero Humberto et al. Eficacia y seguridad del cierre quirúrgico del conducto arterioso permeable por el cirujano pediatra general: ensayo clínico. Arch. Cardiol. Méx. [revista en la Internet]. 2021 Mar [citado 2024 Jul 29]; 91(1): 73-83. Disponible en: [http://www.scielo.org.mx/scielo.php?script=sci\\_arttext&pid=S1405-99402021000100073&lng=es](http://www.scielo.org.mx/scielo.php?script=sci_arttext&pid=S1405-99402021000100073&lng=es). Epub 09-Mar-2021. <https://doi.org/10.24875/acm.20000014>.
5. Barra C. Lisseth, Marín P. Alejandra, Coó Soledad. Developmental care of premature newborns: Fundamentals and main characteristics. Andes pediater. [Internet]. 2021 feb [citado 2024 Jul 29]; 92(1): 131-137. Disponible en: [http://www.scielo.cl/scielo.php?script=sci\\_arttext&pid=S2452-60532021000100131&lng=es](http://www.scielo.cl/scielo.php?script=sci_arttext&pid=S2452-60532021000100131&lng=es). Epub 22-feb-2021. <http://dx.doi.org/10.32641/andespediatr.v92i1.2695>.
6. Polo Agustí C. Eficacia de los cuidados centrados en el desarrollo del prematuro y atención a la familia en unidades de cuidados intensivos neonatales. Revisión integradora [Internet]. Universitat Jaume I; 2022 [citado el 29 de julio de 2024]. Disponible en: <https://repositori.uji.es/xmlui/handle/10234/200966>.

## MATERIAL GRÁFICO



**Ilustración 1. Evolución de la dehiscencia de la herida quirúrgica post ductus.** (a) Dehiscencia de la herida 5X0,5 cm (28 de diciembre); (b) Cuarta cura (3 de enero); (c) Previo al alta (10 enero); (d) Cura en el domicilio (15 enero); (e) Cierre completo (3 de marzo).





# INFORMACIÓN DE CONTACTO

**NOMBRE**

Verónica Fernández Gronewold

**CORREO ELECTRÓNICO**

vfergronewold@gmail.com

**TELÉFONO MÓVIL**

635 656 106

**PROFESIÓN**

enfermera neonatos

**CENTRO DE TRABAJO****DOMICILIO**

Avda cruceiro de A Coruña numero 82 piso 3c · 15703 Santiago de Compostela - A Coruña

## INFORMACIÓN DEL AUTOR/AUTORES

**AUTOR 1**

NOMBRE: Fernández Gronewold, Verónica | CENTRO DE TRABAJO: Servicio de Prematuros de Hospital Clínico Hospitalario de Santiago de Compostela

**AUTOR 2**

NOMBRE: Sande Piñeiro, María | CENTRO DE TRABAJO: Servicio de Prematuros del Complejo Hospitalario Universitario de Santiago de Compostela

**AUTOR 3**

NOMBRE: López Sande, Lucía | CENTRO DE TRABAJO: Servicio de Prematuros del Complejo Hospitalario Universitario de Santiago de Compostela

**AUTOR 4**

NOMBRE: Fernández Pereira, Sara | CENTRO DE TRABAJO: Servicio de Prematuros del Complejo Hospitalario Universitario de Santiago de Compostela

**AUTOR 5**

NOMBRE: López López, Rocío | CENTRO DE TRABAJO: Servicio de Prematuros del Complejo Hospitalario Universitario de Santiago de Compostela

**AUTOR 6**

NOMBRE: Couselo García, Luis | CENTRO DE TRABAJO: Servicio de Prematuros del Complejo Hospitalario Universitario de Santiago de Compostela

