

Tratamiento no invasivo del Pectus carinatum mediante ortesis de compresión

Nonoperative management of pectus
carinatum with orthotic bracing

Informes de Evaluación de Tecnologías Sanitarias

INFORMES, ESTUDIOS E INVESTIGACIÓN

Tratamiento no invasivo del Pectus carinatum mediante ortesis de compresión

Nonoperative management of pectus
carinatum with orthotic bracing

Informes de Evaluación de Tecnologías Sanitarias

Tratamiento no invasivo del Pectus carinatum mediante ortesis de compresión / Lucinda Paz-Valiñas; María del Carmen Maceira-Rozas; Leonor Varela-Lema . — Santiago de Compostela : Consellería de Sanidad, Axencia de Avaliación de Tecnoloxías Sanitarias de Galicia (avalia-t); Madrid: Ministerio de Sanidad, Servicios Sociales e Igualdad; 2015.

1 archivo pdf ; — (Informes, Estudios e Investigación)

NIPO: anticipo de edición

Depósito Legal: C 1398-2015

1. Pectus Carinatum 2. Evaluación de la Tecnología Biomédica I. Axencia de Avaliación de Tecnoloxías Sanitarias de Galicia (avalia-t). Madrid. Ministerio de Sanidad, Servicios Sociales e Igualdad.

Dirección: Marisa López-García.

Autoría: Lucinda-Paz Valiñas, María del Carmen Maceira-Rozas, Leonor Varela-Lema.

Documentalista: Teresa Mejuto Martí

Este documento se ha realizado al amparo del convenio de colaboración suscrito por el Instituto de Salud Carlos III, organismo autónomo del Ministerio de Economía y Competitividad, y la Consellería de Sanidade de la Xunta de Galicia, en el marco del desarrollo de actividades de la Red Española de Agencias de Evaluación de Tecnologías Sanitarias y Prestaciones del SNS, financiadas por el Ministerio de Sanidad, Servicios Sociales e Igualdad.

Para citar este informe:

Paz-Valiñas L, Maceira-Rozas MC, Varela-Lema L. Tratamiento no invasivo del Pectus carinatum mediante ortesis de compresión. Red Española de Agencias de Evaluación de Tecnologías y Prestaciones del SNS. Agencia de Evaluación de Tecnologías Sanitarias de Galicia. 2015. Informes de evaluación de tecnologías sanitarias.

Información dirigida a profesionales sanitarios.

Este informe de evaluación ha sido sometido a un proceso de revisión externa La Axencia de Avaliación de Tecnoloxías Sanitarias de Galicia agradece a Dña M.ª Dolores Delgado Muñoz, del Hospital Universitario 12 de Octubre de Madrid del Servicio de Cirugía Pediátrica, su colaboración desinteresada y los comentarios aportados.

Los autores de este documento declaran que no ha existido ningún tipo de conflicto de interés en su realización.

Los revisores externos del documento no suscriben necesariamente todas y cada una de las conclusiones y recomendaciones finales, que son responsabilidad exclusiva de los autores.

Este documento puede ser reproducido total o parcialmente, por cualquier medio, siempre que se cite explícitamente su procedencia.

Fecha de edición: Mayo 2015

Edita: Agencia de Evaluación de Tecnologías Sanitarias de Galicia, avalia-t. Consellería de Sanidad
Ministerio de Sanidad, Servicios Sociales e Igualdad.

NIPO: anticipo de edición

Depósito Legal: C 1398-2015

Contacto: avalia-t@sergas.es

Maquetación: Tórculo Comunicación Gráfica, S.A.

Tratamiento no invasivo del Pectus carinatum mediante ortesis de compresión

Nonoperative management of pectus
carinatum with orthotic bracing

Informes de Evaluación de Tecnologías Sanitarias

INFORMES, ESTUDIOS E INVESTIGACIÓN

Índice

Lista de abreviaturas	9
Lista de tablas	11
Lista de figuras	11
Resumen	13
Summary	17
Justificación	21
1. Introducción	23
1.1 La patología	23
1.1.1. Etiopatogénesis	23
1.1.2. Clasificación	24
1.1.3. Epidemiología	25
1.2 Tratamiento	25
1.2.1. Tratamiento conservador	25
1.2.2. Tratamiento quirúrgico	28
1.3. Situación en España	29
2. Objetivos	31
3. Métodos	33
3.1. Búsquedas bibliográficas	33
3.2. Criterios de selección de los estudios	33
3.3. Selección, evaluación de la calidad y clasificación de los estudios	34
4. Resultados	35
4.1. Búsqueda bibliográfica	35
4.2. Tratamiento ortopédico convencional	36
4.2.1. Efectividad	36
4.2.2. Seguridad	37

4.3. Tratamiento ortopédico con compresión dinámica	44
4.3.1. Efectividad	44
4.3.2. Seguridad	45
4.4. Comercialización y coste del dispositivo	48
5. Discusión	49
5.1. Discusión del método	49
5.1.1. Búsqueda bibliográfica	49
5.1.2. Estudios incluidos	49
5.2. Discusión sobre los dispositivos	49
5.2.1. Variables de resultado	49
5.2.2. Funcionamiento y diseño	50
5.3. Discusión de los resultados	51
5.3.1. Resultados de efectividad	52
5.3.2. Resultados de seguridad	54
6. Conclusiones	57
7. Bibliografía	59
Glosario	63
Resumen ejecutivo	65
Anexos	67
Anexo 1. Descripción de la ortesis de compresión convencional para el tratamiento del PC.	67
Anexo 2. Estrategia de búsqueda	69
Anexo 3. Niveles de evidencia del “ <i>Oxford Center for Evidence-Based Medicine</i> ”	71
Anexo 4. Tablas de evidencia	72

Lista de abreviaturas

ECA: ensayo clínico aleatorizado y controlado

IH: índice de Haller

PC: pectus carinatum

PE: pectus excavatum

PIC: presión inicial de corrección

PSI: libras por pulgada cuadrada

PT: presión de tratamiento

TC: tomografía computarizada

Lista de tablas

Tabla 1.	Criterios de selección de los estudios	34
Tabla 2.	Resultados del tratamiento ortopédico convencional del PC..	39
Tabla 3.	Resultados del tratamiento con sistema de compresión dinámica del PC.	47

Lista de figuras

Figura 1.	Pectus carinatum	23
Figura 2.	Prótesis estándar para el tratamiento no invasivo del PC.	26
Figura 3.	Diferentes versiones de prótesis para el PC.	27
Figura 4.	Sistema de compresión dinámica	27
Figura 5.	Resultados de la búsqueda bibliográfica	35
Figura 6.	Sistema Compresor Dinámico FMF®	48

Resumen

El Pectus carinatum (PC) es una deformidad de la caja torácica que consiste en una protrusión anterior a nivel esterno-costal, caracterizada por un crecimiento excesivo de los cartílagos costales. Su prevalencia es aproximadamente uno por cada 1500 nacidos vivos y en la mayoría de los casos la corrección del PC se realiza por motivos estéticos, ya que solo en raras ocasiones está asociado a síntomas físicos. En general la cirugía abierta ha sido la terapia de elección aunque en la última década el interés por los tratamientos no invasivos mediante ortesis de compresión ha ido en aumento ya que comparado con la cirugía, el tratamiento ortésico elimina los riesgos de la anestesia y de la cirugía mayor disminuyendo la tasa de complicaciones y costes. Estas ortesis pueden ser convencionales (sistema con dos valvas donde una realiza la presión sobre la protusión) o dinámicas (sistema convencional al que se adapta un dispositivo electrónico que permite monitorizar y ajustar la presión).

Objetivo. Evaluar la seguridad y efectividad del tratamiento no invasivo del PC mediante el sistema de ortesis de compresión convencional y dinámica en niños y adolescentes.

Método. Se ha realizado una revisión sistemática de la literatura con una búsqueda en enero de 2015 en las bases de datos especializadas en Revisiones Sistemáticas: HTA (*Health Technology Assessment*) DARE (*Database of Abstracts of Reviews of Effectiveness*), NHS EED (*Economic Evaluation Database del National Health Service*) o la Biblioteca Cochrane Plus; y en base de datos generales: como Medline, Embase e Base de datos ISI. Los estudios recuperados se seleccionaron en función de unos criterios establecidos previamente y fueron evaluados por dos revisores independientemente.

Resultados. Se recuperaron 529 artículos de los que se incluyeron 15 estudios que cumplían con los criterios de inclusión. No se localizó ningún ensayo aleatorizado y controlado, y todos los estudios se correspondieron con series de casos, que se clasifican con un nivel evidencia bajo. El sistema de compresión convencional evaluó un total de 420 casos frente a 290 del sistema dinámico.

- La efectividad del tratamiento se midió a través de la reducción de la protusión y la satisfacción del paciente. En ambos tratamientos los resultados fueron buenos con una disminución significativa de la protusión, reducción de la anchura antero-posterior del tórax, mejora del ángulo esternal y con una puntuación elevada de las escalas

autoevaluativas. El tratamiento convencional falló en el 18-43% de los pacientes que no cumplieron con la terapia frente al 2-4% de los que finalizaron el tratamiento. En el sistema dinámico se informó de un 11% de fallos. La no adherencia fue del 10-43% en la ortesis convencional frente al 3-14% del sistema dinámico.

- Los efectos adversos fueron de carácter leve con ambos sistemas destacando las lesiones cutáneas de carácter temporal, también se observaron recurrencias que fueron tratadas con éxito y no se comunicaron sobrecorrecciones. La mayor parte de los pacientes informaron de dolor y dificultades para dormir. La principal causa de no adherencia fue la incompatibilidad con la vida social (62,5%). Los casos más graves, asociados a otras patologías o que no respondía al tratamiento fueron remitidos para su valoración e intervención quirúrgica.
- La diferencia de coste entre ambos sistemas es elevada, con un precio de la ortesis convencional que oscila entre los 300-700 € (chaleco) frente a los 8.500 € del dinámico (4.500 € chaleco + 4.000 € dispositivo electrónico).

Conclusiones.

- En general, el tratamiento del PC es de carácter estético y se debe de informar correctamente al paciente y/o familiares de las opciones terapéuticas existentes y del balance riesgo/beneficio, sobretudo en el tratamiento quirúrgico. El tratamiento no invasivo mediante ortesis es de larga duración que requiere, además, que la ortesis sea utilizada prácticamente las 24 horas del día.
- Las ortesis convencionales y dinámicas presentan un diseño similar, a mayores el sistema dinámico presenta un dispositivo electrónico que se adapta a la prótesis y que permite monitorizar la presión.
- Ambos sistemas muestran una efectividad similar, lográndose en la mayor parte de los casos una corrección óptima de la protusión, mejorando la calidad de vida y autoestima en aquellos pacientes que cumplieron con el tratamiento.
- El factor clave del éxito del tratamiento no invasivo es la adherencia de la terapia por parte del paciente, la edad, el grado de maleabilidad del tórax y el tipo de deformidad.

- Los efectos adversos son similares con ambos sistemas, son de carácter leve, predominando las lesiones cutáneas. La monitorización de la presión no parece evitar las complicaciones del sistema de compresión convencional.
- El sistema de compresión dinámica (ortesis más dispositivo electrónico para medir la presión) presenta un coste del orden de 12 veces superior al sistema convencional.

Summary

Pectus carinatum (PC) or “pigeon chest” is a deformity of the thoracic cage, consisting of an anterior protrusion at the costo-sternal level characterised by excessive growth of the costal cartilage. Its prevalence is approximately one per every 1500 live births, and in most cases correction of PC is performed for aesthetic reasons, since only on rare occasions is it associated with physical symptoms. Traditionally, open surgery has been the treatment of choice, though in the last decade interest in non-invasive treatments using chest orthoses (braces) has been on the increase because, compared to surgery, orthotic treatment eliminates the risks posed by anaesthesia and surgery, thus reducing the complication rate and costs. These braces can be either conventional (system fitted with two valves, which enable pressure to be exerted on the protrusion) or dynamic (conventional system fitted with an electronic device that enables the pressure to be monitored and adjusted).

Objective. To assess the safety and effectiveness of non-invasive treatment of PC using conventional and dynamic compression brace systems on children and adolescents.

Material and methods. We conducted a systematic review of the literature, with a search in January 2015 that covered: systematic reviews databases, such as Health Technology Assessment (HTA), Database of Abstracts of Reviews of Effectiveness (DARE), Economic Evaluation Database of the National Health Service (NHS EED) and the Cochrane Library Plus; and general medical databases, such as Medline, Embase and the ISI Web of Science. The studies retrieved were selected in accordance with a set of pre-defined criteria and reviewed by two independent reviewers.

Results. Of the total of 529 papers retrieved, 15 studies fulfilled the inclusion criteria. No randomised control trials was identified, and all the studies corresponded to case series rated as having low-quality evidence. A total of 420 cases were evaluated by the conventional compression system versus 290 by dynamic systems.

- The effectiveness of the treatment was measured by reference to the reduction in the protrusion and patient satisfaction. Outcomes were good for both treatments, with a significant lessening of the protrusion, a reduction in antero-posterior chest width, improvement in the sternal angle, and high self-rated scale scores. Conventional treatment failed in 18%-43% of patients who failed to comply with the therapy versus 2%-4% of those who completed

the treatment. In the case of the dynamic system, an 11% failure rate was reported. Non-adherence was 10%-43% for conventional orthoses versus 3%-14% for the dynamic system.

Adverse effects were mild with both systems, with a predominance of cutaneous lesions of a temporary nature. In addition, some recurrences occurred, which were treated successfully, but no overcorrections were reported. Most of the patients reported pain and difficulties in sleeping. The main cause of non-adherence was incompatibility with social life (62.5%). The severest cases, which were either associated with other diseases or failed to respond to the treatment, were referred for evaluation and surgical intervention.

There was a considerable difference in cost between the two systems, with the price of the conventional orthosis ranging from € 300-€ 700 (brace) versus € 8.500 in the case of the dynamic system (€ 4.500 brace + € 4.000 electronic device).

Conclusions.

- In most cases, treatment of PC is of an aesthetic nature, and patients and/or family relatives must be appropriately informed of existing therapeutic options and the risk/benefit balance, particularly in surgical alternative. Orthosis-based treatment is not invasive but is a long-term and requires the brace to be used practically 24 hours a day.
- While the conventional and dynamic orthoses display similar designs, the dynamic system features an electronic device that is fitted to the prosthesis and enables the pressure to be monitored.
- Both systems display a similar effectiveness, not only achieving optimal correction of the protrusion in the majority of cases, but also improving the quality of life and self-esteem of those patients who comply with the treatment.
- The key factors of success in non-invasive treatment are the patient's adherence to therapy, age, degree of thoracic malleability and type of deformity.
- The adverse effects, which are similar with both systems, are mild in nature, with cutaneous lesions predominating. Pressure monitoring does not seem to prevent the complications arising from the conventional compression system.

- The cost of the dynamic compression system (brace plus electronic pressure-measurement device) is approximately 12 times higher than that of the conventional system.

Justificación

En la mayoría de los casos la corrección del PC se realiza por motivos estéticos, ya que solo en raras ocasiones está asociado a síntomas físicos. La cirugía abierta ha sido la terapia de elección desde hace 50 años y se realiza mediante toracoplastia abierta con fijación del esternón y costillas con materiales reabsorbibles. Esta cirugía requiere ingreso, un tiempo de quirófano de 3-4 horas y los pacientes presentan una estancia media de 7-8 días (dos de ellos en UCI), además de los gastos de materiales necesarios. Durante la última década, el interés por los tratamientos no invasivos del PC ha ido en aumento ya que comparado con la cirugía abierta, el tratamiento ortésico elimina los riesgos de la anestesia y de la cirugía mayor disminuyendo la tasa de complicaciones. Además reduce los costes al no ser necesario el ingreso, estancias, utilización de quirófanos, materiales implantables, etc.

Una de las alternativas terapéuticas para el tratamiento del PC es la utilización de una ortesis compuesta de dos valvas con un apoyo esternal almohadillado que realiza una presión sobre la protusión. Recientemente se ha desarrollado un dispositivo electrónico que se adapta a la ortesis y que permite monitorizar y ajustar una presión óptima de tratamiento. Con este sistema de compresión dinámica se pretende mejorar los resultados de la prótesis convencional y evitar los efectos adversos asociados, entre ellos la posible aparición de sobrecorrección.

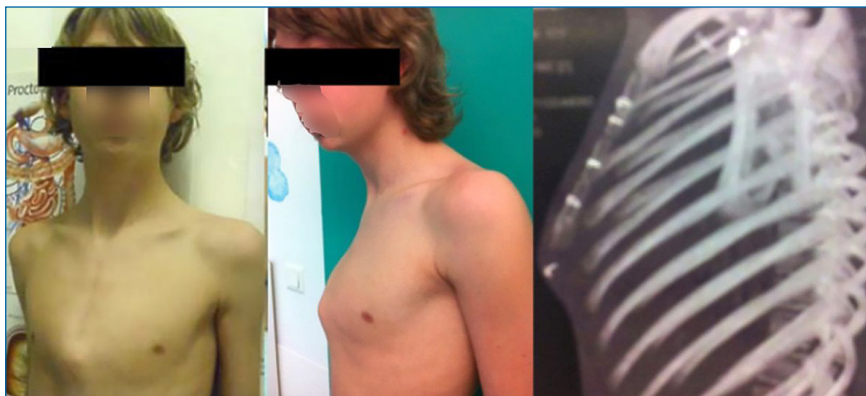El presente informe de evaluación surge a petición de la Comisión de Prestaciones, Aseguramiento y Financiación dependiente del Consejo Interterritorial del Sistema Nacional de Salud, a propuesta de la Consejería de Sanidad de la Comunidad Autónoma de Galicia, y priorizado por la Dirección General de Cartera de Servicios. Su objetivo es analizar la evidencia científica, en cuanto efectividad y seguridad, del tratamiento no invasivo del PC mediante la corrección ortopédica a través de una ortesis de compresión convencional y dinámica.

1. Introducción

1.1. La patología

El Pectus carinatum (PC) o tórax en quilla es una deformidad de la caja torácica que consiste en una protrusión anterior a nivel esterno-costal, caracterizada por un crecimiento excesivo de los cartílagos costales que da lugar a la protusión del esternón (1, 2). El PC puede estar presente en el nacimiento, pero más del 50% de los pacientes son diagnosticados en la preadolescencia o adolescencia, momento en los que se hace evidente debido a la fase de crecimiento rápido que desencadena un empeoramiento importante de la deformidad.

Figura 1. Pectus carinatum



Fuente. López, 2013 (3).

1.1.1. Etiopatogénesis

Su etiología es desconocida, y debido a que raramente se observa al nacer, se ha postulado que podría ser adquirido más que congénito (4). Sin embargo, el hecho de que alrededor del 25% de los de los pacientes presenten historia familiar de anomalías en la pared del tórax, hace pensar en una predisposición genética (5, 6). La posible etiología congénita se refuerza por la presencia de más de un caso de PC o de otras alteraciones de la pared torácica en la misma familia, presencia en gemelos monocigóticos en el nacimiento, asociación con algunas patologías como el síndrome de Marfan y otras enfermedades congénitas del corazón y agenesis de manos (4).

Algunos autores indican que el PC y el Pectus excavatum (PE) son el resultado de un crecimiento excesivo de los cartílagos involucrados en la anomalía. En el caso del PC, el crecimiento anterior podría tirar del esternón haciéndolo más prominente. Sin embargo, el motivo por el cual se produce este crecimiento excesivo se desconoce.

En general el PC no está asociado a otras patologías, aunque en algunos casos puede presentarse asociado con escoliosis (15%), enfermedad cardíaca congénita, síndrome de Marfan y otras enfermedades del tejido conectivo (6). Otras anomalías asociadas menos frecuentes son el síndrome de Poland, la neurofibromatosis y la enfermedad de Morquio. No se ha encontrado afectación cardiopulmonar atribuible a esta anomalía torácica, por ello la mayoría no presenta síntomas cardiorrespiratorios (1).

1.1.2. Clasificación

Existen dos tipos principales de Pectus carinatum (1):

- **Deformidad condrocorporal (condrogladiolar) o baja.** Es la más común. El cuerpo del esternón protruye de manera que la unión entre esternón y xifoides es el punto más prominente de la pared anterior del tórax. Se asocia con depresión lateral de las costillas y los cartílagos costales a ambos lados del esternón
- **PC superior o condromanubrial.** Es menos común y más complejo. También denominado tórax de paloma. En esta forma, la porción superior del esternón es prominente con el cuerpo del esternón con una depresión pronunciada posteriormente.

También se pueden clasificar según la simetría (simétricos y asimétricos), la severidad (leves, moderados o graves) y la amplitud de la deformidad.

En el PC condrogladiolar la caja torácica es más flexible y elástica mientras que en el PC condromanubrial, el tórax es rígido y sin elasticidad. El crecimiento unilateral de los cartílagos costales debido a la rotación esternal causa el PC asimétrico que es una variante del tipo condrogladiolar. Los pacientes con PC condrogladiolar podrían ser más idóneos para el tratamiento ortésico con compresión, mientras que los pacientes con PC condromanubrial parece que no responden a este tipo de tratamiento (7).

1.1.3. Epidemiología

El PC representa la deformidad congénita de la pared torácica más frecuente después del PE que, al contrario que el PC, se caracteriza por una depresión del esternón y de los cartílagos costales inferiores. La prevalencia del PC es aproximadamente uno por cada 1500 nacidos vivos y es cinco veces menor que el PE. En cuanto al género, es cuatro veces más frecuente en hombres que en mujeres (1, 5, 6).

1.2. Tratamiento

En la mayoría de los casos la corrección del PC se realiza por motivos estéticos, ya que solo en raras ocasiones está asociado a síntomas físicos. No obstante en los afectados repercute de forma importante sobre la calidad de vida debido a complicaciones psicológicas y sociales asociadas a la imagen corporal (7,8). Existen diferentes tratamientos desde los no invasivos o conservadores como el tratamiento ortopédico, a los quirúrgicos que a su vez pueden ser más o menos invasivos.

1.2.1. Tratamiento conservador

Durante la última década, el interés por los tratamientos no invasivos del PC ha ido en aumento, ya que comparado con la cirugía abierta, el tratamiento ortésico elimina los riesgos de la anestesia y de la cirugía mayor disminuyendo la tasa de complicaciones. En este sentido han tomado especial relevancia los dispositivos ortésicos.

- **Terapia física.** La información existente sobre el efecto del ejercicio físico es limitada y parece que la terapia física no produce una mejora observable en los pacientes con PC. En general se recomienda la práctica de deporte, especialmente ejercicios anaeróbicos de potenciación de la musculatura del tronco superior, como la natación (1, 4).
- **Tratamiento ortopédico convencional.** Es el recomendado como primera línea terapéutica, principalmente en pacientes menores de 18 años en los que la pared torácica todavía es maleable (5). De hecho, los resultados del tratamiento van a depender en mayor medida de la flexibilidad que de la gravedad de la protusión (9). Normalmente, la prueba clínica para comprobar la flexibilidad de la deformidad es la compresión manual; el Pectus carinatum inferior

y el lateral son normalmente flexibles, mientras que el superior es más rígido y por tanto más difícil de tratar.

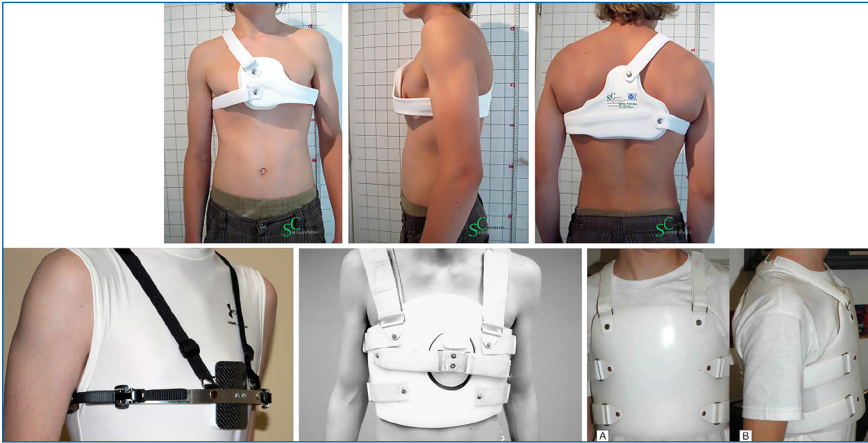
Este tratamiento convencional consiste en el empleo de un dispositivo ortopédico, tipo corsé, que es colocado en el tórax del paciente. Puede estar realizado en diferentes materiales pero en general se busca que sea lo más ligero y cómodo posible debido a que el paciente debe llevarlo colocado durante largos periodos de tiempo. En general, con diferentes adaptaciones, están elaborados con barras de aluminio ajustadas a cinturones textiles o de piel, con hebillas para ajustar la presión en la zona anterior y posterior de la pared torácica y con unas placas acolchadas donde la placa anterior está en contacto con la protusión. Este dispositivo tiene la finalidad de comprimir la pared torácica en sentido antero-posterior dando lugar a una remodelación progresiva de la protusión. Dado que la compresión antero-posterior provoca una expansión torácica lateral, la prótesis está diseñada de tal manera que permita esta expansión. Al ser un tratamiento no invasivo, la probabilidad de efectos adversos es mínima, siendo los más comunes las lesiones de tipo cutáneo en la zona de contacto. Solo en algunos casos se han documentado problemas de sobrecorrección (9). En general no existe una prótesis estándar y las ortesis son fabricadas o adaptadas de forma personalizada para cada paciente.

Figura 2. Prótesis estándar para el tratamiento no invasivo del PC



Fuente: Ates, 2013 (7).

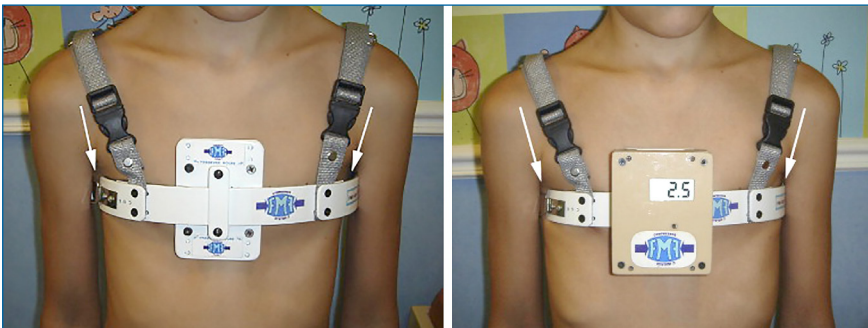
Figura 3. Diferentes versiones de prótesis para el PC



Fuente: Loff 2014 (10); Colozza 2013 (11); Banever, 2006 (12); Stephenson, 2008 (13).

- **Tratamiento ortopédico con compresión dinámica.** El concepto de compresión externa ha ido evolucionando y la prótesis clásica ha ido avanzando con la incorporación de un sistema de compresión dinámica. Este se diferencia del tratamiento ortopédico tradicional en que lleva asociado a la placa anterior de la prótesis un dispositivo electrónico que permite medir la presión que se aplica al paciente. Esta medición podría ayudar a establecer los criterios para el uso de la prótesis, establecer la presión óptima de tratamiento que podría ayudar a la adherencia y evitar complicaciones asociadas, como problemas cutáneos en la zona como necrosis (14) o incluso prevenir la sobrecorrección de la protusión que requiere manejo terapéutico posterior (9).

Figura 4. Sistema de compresión dinámica



Fuente: Martínez-Ferro, 2008 (13).

La prótesis o chaleco dinámico es personal y se diseña de forma específica para cada paciente, pero el dispositivo electrónico que mide la presión puede ser reutilizado en todos los pacientes que estén a tratamiento.

En ambos tratamientos ortopédicos, el paciente debe llevar puesta la prótesis durante la noche y mayor parte del día; solo se les permite quitarla para ducharse o mientras realizan algún deporte.

1.2.2. Tratamiento quirúrgico.

La cirugía abierta ha sido la terapia de elección desde hace 50 años, cuando Ravich introdujo este tipo de intervención en la cual los cartílagos costales deformados son extirpados y se realiza una osteotomía del esternón para la reconstrucción de la pared torácica (3, 8, 15). A lo largo del tiempo esta técnica ha ido evolucionado, con variantes para su mejora y aunque los resultados comunicados son en general buenos, no se debe obviar que se trata de una técnica invasiva y dolorosa, que supone una cirugía abierta con los riesgos y complicaciones inherentes a cualquier intervención de cirugía mayor, con una tasa de complicaciones superior al 15%, siendo las más frecuentes la infección de la herida, el pneumotórax y la recurrencia (16) conllevando, además, una estancia hospitalaria elevada (6).

Con la finalidad de disminuir las complicaciones de esta técnica, se han desarrollado nuevas alternativas quirúrgicas menos invasivas como el procedimiento de Nuss, que inicialmente fue introducida para la corrección del PE por Donald Nuss en el año 1988 (16). A diferencia de la cirugía convencional, con este procedimiento se efectúa una incisión en la pared anterior del tórax y no es necesario desinsertar los músculos pectorales, evitando así la sección y fractura del esternón (osteotomía) y la resección de los cartílagos costales. A través de una microcámara (toracoscopia) se coloca un sistema de implantes en forma de “C” detrás del esternón y delante del corazón a través de incisiones realizadas a ambos lados del pecho, posteriormente se rota hasta el punto medio para elevar el esternón y doblar los segmentos cartilaginosos de las costillas. El implante se deja por 2 a 3 años y luego se retira mediante una cirugía menor.

Cada vez más, las opciones quirúrgicas están reservadas para los casos de PC con una deformidad muy evidente o pronunciada (4) o en aquellos pacientes en los que falla o que no cumplen el tratamiento conservador (16). También es una alternativa en casos de rigidez torácica, que se da en mayor proporción en adultos, y en PC con patologías asociadas.

1.3. Situación en España

La prótesis de compresión convencional para el tratamiento del PC está incluida en el anexo VI del Real Decreto 1030/2006, de 15 de septiembre, por el que se establece la cartera de servicios comunes del Sistema Nacional de Salud y el procedimiento para su actualización (17) y viene descrita en la Guía descriptiva de ortoprótesis Tomo I: Prótesis distintas a las prótesis de miembros, sillas de ruedas, ortoprótesis especiales y ortesis de columna vertebral (Anexo 1).

En la Resolución de 16 de julio de 2014, de la Dirección General de Cartera de Servicios del SNS y Farmacia (BOE 177 de 22 de julio de 2014) (18) se establece la clasificación de ortesis para la comunicación de información al SIRPO. Dentro del subgrupo 06 03 09 Ortesis toraco-sacras (dorso-lumbares) se clasifican una serie de productos: OTD 010 Ortesis para pectus carinatum o excavatum con dos tipologías de productos OTD 010A Corsé para pectus carinatum o pectus excavatum, a medida y OTD 010B Ortesis para pectus carinatum (tórax en quilla), prefabricada (de complejidad media).

2. Objetivos

Evaluar la efectividad/eficacia, seguridad y costes del tratamiento no invasivo del Pectus carinatum mediante el sistema de ortesis de compresión convencional y dinámica en niños y adolescentes.

3. Métodos

3.1. Búsquedas bibliográficas

Se ha llevado a cabo una búsqueda exhaustiva en enero de 2015 en las siguientes bases de datos bibliográficas:

- Bases de datos especializadas en Revisiones Sistemáticas: HTA (*Health Technology Assessment*) DARE (*Database of Abstracts of Reviews of Effectiveness*), NHS EED (*Economic Evaluation Database del National Health Service*) o la Biblioteca Cochrane Plus.
- Bases de datos generales: como Medline, Embase e Base de datos ISI.

Con la finalidad de identificar los proyectos de investigación en marcha se revisó la base de datos: clinicaltrials.gov.

La estrategia de búsqueda incluyó el término: “*Pectus carinatum*” (en el Anexo 2 figuran las estrategias de búsqueda utilizadas en cada una de las bases de datos).

Tras la lectura de los resúmenes de los artículos resultantes de la búsqueda, se procedió a la selección de los estudios incluidos y posteriormente a la revisión manual de la bibliografía referida en los mismos.

Todo este proceso se completó mediante una búsqueda general en internet (organizaciones, sociedades científicas...) con el fin de buscar otra información de interés.

3.2. Criterios de selección de los estudios

Dos revisores independientes seleccionaron los artículos atendiendo a una serie de criterios de inclusión/exclusión previamente predefinidos y basados en los términos PICO (Pacientes, Intervenciones, Comparaciones y Resultados) (tabla 1).

Tabla 1. Criterios de selección de los estudios

Diseño del estudio y tipo de publicación	Criterios de inclusión: 1. revisiones sistemáticas, metaanálisis, GPC (guías de práctica clínica) y ensayos clínicos aleatorizados y controlados (ECA) publicados en revistas con revisión por pares. 2. estudios de cohortes, estudios de casos y controles, series de casos, estudios de seguimiento publicados en revistas con publicación por pares. 3. fecha de publicación: estudios publicados después del año 2004. Criterios de exclusión: revisiones narrativas, comunicaciones a congresos, cartas al director, editoriales, comentarios.
Medidas de resultado	Eficacia/efectividad: <i>corrección de la protusión, satisfacción del paciente.</i> Seguridad: <i>recurrencias, lesiones cutáneas, etc.</i>
Población estudiada	Criterios de inclusión: niños, adolescentes y adultos jóvenes con PC. Tamaño muestral mínimo: $N \geq 10$. Criterios de exclusión: <i>adultos.</i>
Tipo de intervención	Criterios de inclusión: tratamiento no invasivo del PC Criterios de exclusión: tratamiento quirúrgico del PC.
Idioma	Criterios de inclusión: estudios en castellano, inglés, francés, italiano y portugués.

3.3. Selección, evaluación de la calidad y clasificación de los estudios

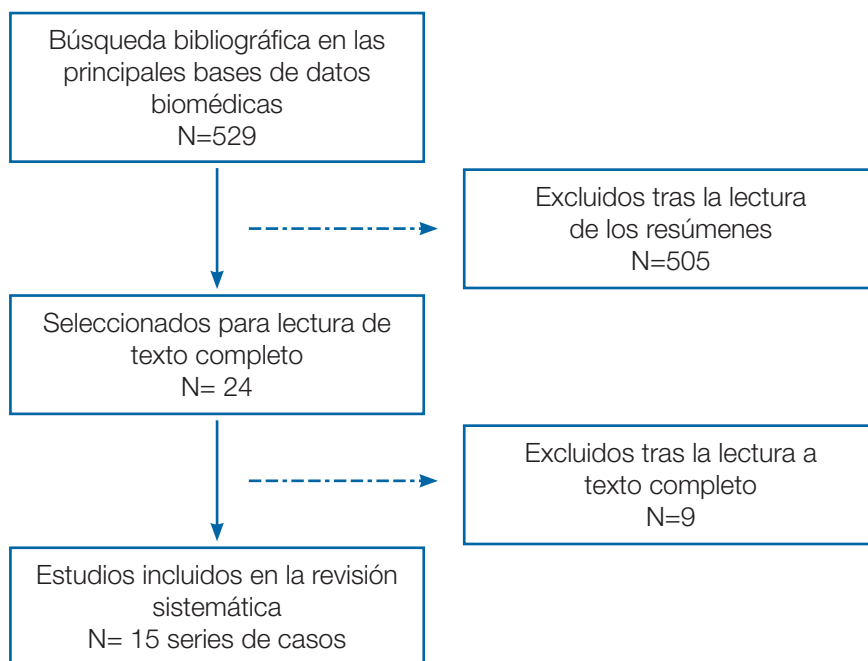
La selección de los estudios, la extracción, el análisis y la síntesis de los datos se ha llevado a cabo por dos revisores independientes. La calidad de la evidencia científica de los estudios fue valorada según su diseño, de acuerdo con la escala empleada por el “*Oxford Centre for Evidence-Based Medicine*” (19) (anexo 3).

4. Resultados

4.1. Búsqueda bibliográfica

La búsqueda de la bibliografía recuperó un total de 529 artículos originales que cumplían los criterios de inclusión previamente establecidos. De estos y tras la lectura de los resúmenes se seleccionaron 24 para su valoración a texto completo; finalmente se incluyeron un total de 15 estudios que evaluaban el tratamiento no invasivo del PC (Figura 5). No se localizó ningún ECA publicado, ni en marcha actualmente, y todos los estudios recuperados se correspondieron con series de casos, que se clasifican con un nivel evidencia bajo según el “*Oxford Centre for Evidence-Based Medicine*” (19). Las tablas de evidencia se muestran en el anexo 4.

Figura 5. Resultados de la búsqueda bibliográfica



4.2. Tratamiento ortopédico convencional

4.2.1. Efectividad

Los estudios recuperados incluyeron un total de 420 casos en los que se cumplió el tratamiento. La efectividad del tratamiento fue evaluada comparando el grado de reducción de la protusión y la satisfacción del paciente después de la terapia. Para ello se emplearon escalas subjetivas en las que se realizó la autoevaluación por parte del paciente y/o de los padres (2, 7, 8, 20, 21) y diferentes métodos objetivos, como la tomografía computarizada, fotografías clínicas o mediciones de la protusión mediante diferentes técnicas incluido el índice de Haller que mide la sección del tórax (razón del diámetro transversal y el diámetro antero-posterior) a través de una tomografía computarizada (TC) (6, 10, 13, 22). Algunos estudios emplearon la combinación de ambas medidas (2, 7, 8, 20).

La duración del tratamiento es elevado y la media está en torno a los dos años (1, 6, 7, 10, 12, 22). En algunos casos se toma de referencia el cese del crecimiento axial del esqueleto (2, 8). Además, todos los estudios recomiendan que la ortesis debe ser llevada durante la mayor parte del día, permitiendo quitarla solo en caso de determinadas actividades deportivas o durante el aseo personal.

En general, los resultados del tratamiento con prótesis convencional (sin sistema dinámico), fueron buenos tras el cumplimiento de la terapia. Esta mejoría se observó tanto en las mediciones objetivas de la protusión como en los cuestionarios autoevaluativos. La satisfacción de los pacientes que cumplieron con el tratamiento fue buena obteniendo puntuaciones elevadas en las escalas autoevaluativas empleadas (puntuación 1: resultado de insatisfacción y 4-5: resultados excelentes) con resultados del 3,29 hasta el 4,7 (2, 7, 20, 21). Uno de los estudios empleó cuestionarios de calidad de vida (11) y los resultados sobre la autoestima fueron significativamente mejores en el grupo con cumplimiento terapéutico con una puntuación de 7,5 frente a 8,7 ($p < 0,01$) antes y después del tratamiento respectivamente. Un estudio informó que no se produjeron cambios en la autoevaluación tras el uso de la ortesis (18% de los pacientes tratados) pero el grupo de pacientes empleó la prótesis durante un tiempo reducido 8,73 (6-11) horas al día (10).

En cuanto a las evaluaciones objetivas tras el tratamiento, se observó una reducción significativa ($p < 0,05$) de la protusión con valores en torno al 2,1-2,2 cm frente 0,5-0,6 cm antes y después del tratamiento respectivamente (2, 8); con una reducción de la anchura antero-posterior del tórax de 2,3 frente

a 0,6 cm ($p=0,05$) (11) y mejora significativa del ángulo esternal que se ha reducido a valores entorno al $5,3^\circ$ y $5,44^\circ$ tras el empleo de la ortesis (7, 10, 13). El índice de Haller, fue calculado por cuatro estudios, de los cuales tres encontraron una clara mejoría ($p<0,001$) tras el tratamiento en el grupo que cumplió con la terapia con valores del 2,3 (Índice de Haller normal: 2,5) (7, 20, 22) y uno de ellos no observó diferencias antes y después del tratamiento (13).

Algunos de los estudios indicaron mejoría tras la terapia, pero no señalaron de forma clara como se llevó a cabo la medida de los resultados (1, 6, 12).

La adherencia es importante en el tratamiento mediante ortesis, en este sentido, el porcentaje de pacientes que no cumplieron con la terapia osciló entre el 10 y el 43% (2, 6, 8, 11-13, 20, 22). De los datos comunicados, el fallo en el tratamiento fue mayor en el grupo sin adherencia al tratamiento con un porcentaje entre 18-43% (8, 10-13) frente al 2-4% de los que pacientes que cumplieron con la terapia de compresión (8, 13).

En un estudio, aquellos pacientes en los que falló el tratamiento ortésico ($n=4$) o en los que no cumplieron con él ($n=4$) fueron derivados a cirugía, pero no aportó (1, 2, 21) los resultados de esta (13).

Los resultados se muestran en la tabla 2.

4.2.2. Seguridad

Los efectos adversos comunicados por los estudios son en general de carácter leve, predominando las lesiones cutáneas en la zona donde se ejerce la presión, como inflamación, eritemas, hematomas e irritación. Algunos también informan de incomodidad, dolor o de otros efectos como incompatibilidad con actividades de la vida diaria o para dormir (1, 2, 6, 10, 21). De los trabajos que aportan datos concretos, se comunicaron porcentajes de lesiones cutáneas del 18,2% hasta un 70,6% (1, 2, 21), aunque fueron de carácter temporal. Otro efecto adverso frecuente fue la aparición de recurrencias, que fueron tratadas nuevamente con éxito (8, 20-22). Los porcentajes de aparición oscilaron entre el 1,8 y el 38,5% (1, 8, 20-22). Cuatro estudios no observaron efectos adversos tras el uso de la ortesis de compresión (6, 11-13). Tabla 2.

Uno de los trabajos evaluó el efecto de este tratamiento sobre la función pulmonar y no encontró consecuencias negativas en estos parámetros tras la terapia de compresión para el PC (7). En concreto, un estudio alerta

sobre la aparición de sobrecorrección tras la compresión del tórax, con la formación de una depresión en la zona con la protusión esternal (9) pero su objetivo no fue el tratamiento del PC, sino el manejo de esta sobrecorrección. Los estudios recuperados no informan de ningún caso en el que se haya producido sobrecorrección.

Un paciente con PC grave y con síndrome de Marfan fue intervenido quirúrgicamente por la técnica de Ravich (11); y cinco pacientes que no respondieron a la terapia ortésica fueron intervenidos por cirugía abierta (6, 8).

Tabla 2. Resultados del tratamiento ortopédico convencional del PC

Referencia	Población	Abandono (no cumplimiento)	Medidas de efectividad		Medidas de seguridad/efectos adversos		
			Escala autoevaluativa	Valoraciones objetivas	Lesiones cutáneas N (%)	Recurrencias N (%)	Otros N (%)
Loff, 2014 (10)	<p>Grupo A (niños): N=9. Edad: 4-12 años (media: 9,37).</p> <p>Grupo B (adolescentes): N=56. Edad: 13-16 años (14,67). N=4 pérdidas.</p> <p>Grupo C (adultos): N=4. Edad: >17 años (17,33).</p>	No indicados.	<p>Autoevaluación del paciente (solo grupo B): N=8 (18%) no observaron cambios. Tiempo medio al día con la prótesis 8,73 horas (6-11 horas).</p> <p>N= 20 (44%): resultado bueno. Tiempo medio al día con la prótesis 14,53 horas (5-24 horas).</p> <p>N=17 (38%): resultado excelente. Tiempo medio al día con la prótesis 18,36 horas (9-24 horas).</p>	<p>Valoración mediante fotografías laterales y frontales antes y después del tratamiento. De forma objetiva se tomó el ángulo entre la vertical y al ángulo frontal del PC.</p> <p>Se examinaron las fotos de 34 pacientes del grupo B: Media de corrección del ángulo: 5,44° (0-21°).</p>	Inflamaciones cutáneas intermitentes e irritaciones debido a la presión de la prótesis.	No observadas.	No observadas.
Wong, 2014 (22)	<p>-Grupo sin tratamiento y con imágenes corporales 3D: N=10.</p> <p>-Grupo sin cumplimiento terapéutico (menos de 12 horas al día y que no siguió las recomendaciones del médico) y con imágenes corporales 3D: N=17</p> <p>-Grupo con cumplimiento terapéutico con el sistema de compresión durante mas de 12 horas al día y con imágenes corporales 3D: N=23.</p>	43%	-----	<p>Valoración a través del Índice de Haller adaptado a imágenes corporales 3D (BS HI) al inicio del tratamiento y a los 22±4,1 meses.</p> <p>-Grupo sin tratamiento: -Media inicial BS HI: 1,51±0,055 -Media final BS HI: 1,54±0,060 -% medio de cambio: 2,5±1,1 -P= 0,059.</p> <p>Grupo sin cumplimiento terapéutico: -Media inicial BSHI: 1,28±0,022 -Media final BSHI: 1,3±0,026 -% medio de cambio: 1,6±0,99 -P= 0,14</p> <p>-Grupo con cumplimiento terapéutico: -Media inicial BSHI: 1,32±0,017 -Media final BSHI: 1,42±0,024 -% medio de cambio: 8,3±1,0 -P= <0,001.</p>	No indicadas.	2 (9) (grupo con cumplimiento).	No indicados.

Referencia	Población	Abandonos (no cumplimiento)	Medidas de efectividad		Medidas de seguridad/efectos adversos		
			Escala autoevaluativa	Valoraciones objetivas	Lesiones cutáneas N (%)	Recurrencias N (%)	Otros N (%)
Ates, 2013 (7)	Participantes N= 53.	No indicados.	Escala autoevaluativa (1: empeoramiento y 4: mejoría total). Satisfacción global: 3,29±0,27.	Ecocardiografías, pruebas de función pulmonar y TC del tórax, grado de severidad del PC (Índice Haller) y ángulo de rotación del esternón. Índice Haller: -Pretatamiento: 1,96±0,24. -Post-tratamiento: 2,26±0,32. -Mejoría en el ángulo de rotación en un 47,5%. Sin diferencias en la función pulmonar antes y después del tratamiento.	Eritemas leves en la zona de compresión sobre el PC.	No indicadas.	1 paciente dejó el tratamiento por intolerancia.
Colozza, 2013 (11)	Participantes N=25. Grupo 1 (tratamiento completado o todavía con la prótesis). Grupo 2 (grupo sin cumplimiento terapéutico).	12%	Se emplearon 3 cuestionarios para valorar la calidad de vida (SF-36, <i>Single step questionnaire</i> (SSQ) y <i>Modified Pectus Excavatum Evaluation Questionnaire</i> (PEEQ). La autoestima se incrementó en el grupo 1 en relación al grupo 2 (7,5 vs 8,7; p<0,01).	El ancho antero-posterior del tórax se redujo forma significativa entre el grupo 1 y el 2 (2,3 vs 0,64 cm; p=0,05). Fallo en dos pacientes del grupo sin cumplimiento terapéutico (26%).	No indicadas.	No observadas.	No indicados.

Referencia	Población	Abandono (no cumplimiento)	Medidas de efectividad		Medidas de seguridad/efectos adversos		
			Escala autoevaluativa	Valoraciones objetivas	Lesiones cutáneas N (%)	Recurrencias N (%)	Otros N (%)
Lee, 2013 (8)	Participantes N=98.	43%	Escala autoevaluativa (1: muy insatisfecho, 5: completamente satisfecho). -Inicio tto.: 2,9±1,1 -FC completada: 4,3±0,8 (p<0,02). -FM completada: 4,3±0,9 (p<0,02).	Medidas objetivas de la protusión. Extensión máxima de la protusión (cm): -Inicio tto.: 2,1±1,0 -FC completada: 0,5±0,6 (p<0,05). -FM completada: 0,5±0,7 (p<0,05). Lateral (cm): -Inicio tto.: 9,5±3,5 -FC completada: 4,1±4,0 (p<0,05). -FM completada: 3,2±2,7 (p<0,05). Cráneo-caudal (cm): -Inicio tto.: 11,4±2,8 -FC completada: 5,5±4,7 (p<0,05) -FM completada: 4,6±3,9 (p<0,05). 43% de fallos (pacientes no cumplidores). 3,5% de fallos (pacientes cumplidores).	No indicadas.	1 (1)	No indicados.
Jung, 2012 (20)	Participantes N=18.	28%	Escala autoevaluativa (1: sin corrección y 4 mejoría significativa). Satisfacción global: 3,73±0,39.	Índice de Haller mediante TC: -Pretatamiento: 2,13±0,18 -Post-tratamiento: 2,98±0,24 (p<0,001).	Eritemas leves en la zona de compresión sobre el PC.	5 (38,5)	2 de 5 no cumplidores (40%) dolor intenso (motivo de abandono).
Moreno, 2011 (1)	Participantes N=11. N=4 tratamiento completado.	No indicados.	No se indica como se realiza la medición. Comunican excelentes resultados en los pacientes con el tratamiento completado.		2 (18,2) lesiones cutáneas por presión	2 (18,2)	No indicados.

Referencia	Población	Abandono (no cumplimiento)	Medidas de efectividad		Medidas de seguridad/efectos adversos		
			Escala autoevaluativa	Valoraciones objetivas	Lesiones cutáneas N (%)	Recurrencias N (%)	Otros N (%)
Lee, 2008 (21)	Participantes N=119.	No indicados.	Escala autoevaluativa (1: empeoramiento y 4: mejoría significativa). Grado de satisfacción: Global: 3,95±0,4	-----	84 (70,6) erupciones cutáneas temporales. 18 (15,1) decoloraciones cutáneas temporales.	6 (5)	Incomodidad al inicio del tratamiento.
Stephenson, 2008 (13)	Participantes N=46 N=28 tratamiento completado.	22%	N=24 informaron de resultados buenos o excelentes tras el tratamiento.	Medición del índice Haller, índice de gravedad del PC, ángulo de rotación del esternón e índice de asimetría. Sin diferencias en el índice de Haller ni en el índice asimetría en los pacientes con éxito en el tratamiento. Menor ángulo esternal: -Pacientes tratados vs no tratados (9,2° vs 14,8°, p=0,01). -Postratamiento vs pretratamiento: 5,53° vs 11,99° (p=6,2x10 ⁻⁹). N=8 requirieron cirugía (4 que no cumplieron la terapia y 4 17%) con fallo en el tratamiento). 22% fallo por no cumplimiento.	No observadas.	No indicadas.	No se observó dolor.

Referencia	Población	Abandono (no cumplimiento)	Medidas de efectividad		Medidas de seguridad/efectos adversos		
			Escala autoevaluativa	Valoraciones objetivas	Lesiones cutáneas N (%)	Recurrencias N (%)	Otros N (%)
Banever, 2006 (12)	Participantes N=24.	25%	No se indica cómo se realiza la medición. Mejoría significativa en el 75% de los pacientes que cumplieron con el tratamiento. Poco o ninguna mejoría en el 25% de los pacientes por la baja adherencia.		No observadas.	No observadas.	No se observó dolor.
Frey, 2006 (6)	Participantes (12)=29.	10%	-----	Valoración mediante exámenes físicos secuenciales, fotografías antes y después del tratamiento, y la propia apreciación del paciente en el contorno del tórax. Corrección significativa al año, que se estabiliza a los 18 meses. N=3 derivados a cirugía por no cumplimiento.	Enrojecimiento inicial en la zona de contacto.	No observadas.	No observados.
Kravarusic, 2006 (2)	Participantes N=24. N=19 tratamiento completado.	42%	Grado de satisfacción del paciente (1-5) y tolerancia al ejercicio notificada por el paciente. Mejoría en la satisfacción del paciente antes y después del tratamiento: 2,3±2,1 vs 4,7±0,9 (P<0,001). Sin diferencias en la tolerancia al ejercicio físico.	Medida de la protusión externa y valoración quirúrgica de la apariencia. Mejoría significativa en la medida de la protusión externa antes y después del tratamiento: 22,0±6,0mm vs 6,0±6,2mm (P<0,001).	6 (25) leve eritema en la zona de compresión.	No indicadas.	3 (12,5) dolor.

* Puntuación según la satisfacción de los pacientes y/o sus padres.

FC: fase de corrección.

FM: fase de mantenimiento.

Índice de Haller adaptado a imágenes corporales 3D (BS HI) EC IH. (Valor normal del índice de Haller: 2,5).

PIC: presión inicial de corrección.

PE: pecuts excavatum.

TC: tomografía computarizada.

Tto: tratamiento.

4.3. Tratamiento ortopédico con compresión dinámica

4.3.1. Efectividad

El primer estudio que referenció el empleo de un dispositivo para monitorizar la presión ejercida sobre una ortesis de compresión en el tratamiento del *Pectus carinatum* fue realizado por Martínez-Ferro et al en el año 2008 (14). Actualmente, se han recuperado tres estudios publicados que emplean esta técnica de prótesis con sistema de compresión dinámica incluido el de Martínez-Ferro et al (3, 14, 23). El tipo de ortesis empleada es similar a la utilizada en el tratamiento convencional, con la particularidad de poder adaptar un dispositivo electrónico que mide la presión ejercida por la prótesis. Con este sistema se puede medir la presión inicial, que es la requerida para obtener la corrección de la protusión y ajustar una presión óptima de tratamiento que minimice el riesgo de efectos adversos.

Los estudios recuperados incluyeron un total de 290 casos en los que se cumplió el tratamiento. Los trabajos comunicaron una presión media inicial entre 3,7 y 5,2 PSI (presión por pulgada cuadrada) con rangos entre 0,4 y 10 PSI y la presión de tratamiento se situó entre 2,5 y 3 PSI (3, 14, 23). La duración del tratamiento es similar al convencional y se recomienda llevar la ortesis durante el mayor tiempo posible, sin embargo en un estudio la media fue solo de 7,2 horas diarias (14); otros señalaron entre 8-12 (23) y 19-22 (3) horas al día y con una duración variable de 3 a 20 meses (3, 14, 23).

Al igual que el sistema convencional, la efectividad del tratamiento con compresión dinámica fue evaluada mediante escalas autoevaluativas y/o mediante medidas objetivas de la corrección de la protusión. En general se observaron resultados favorables tras el tratamiento, con resultados excelentes en el 57% (3) y el 88,4% (14) en aquellos pacientes que cumplieron con el tratamiento y en el 19 % en los que todavía estaban con él (3). En cuanto a la medición de la protusión, su corrección fue adecuada y progresaba de forma adecuada en el 55% de los pacientes en el tratamiento activo y con una correcta corrección en el 30% a los 6 meses (23).

No obstante, también se comunicaron resultados pobres o en los que los pacientes no respondieron al tratamiento, con un porcentaje de fallo del 11% (14, 23). Un estudio señaló que la mediana de presión inicial en aquellos que el tratamiento falló fue de 5,5 (2,0-9,5) PSI, mientras en los que obtuvieron éxito en el tratamiento fue de 4,7 (2,0-9,5) PSI. Solo en un caso con

una presión inicial de 9 PSI se obtuvo un resultado excelente tras 10 meses de tratamiento activo y 6 de mantenimiento (23).

Una vez finalizado el tratamiento correctivo, se recomienda una fase de mantenimiento en el que se disminuyen las horas de utilización del corsé que puede durar desde 3-4 a 19 meses (3, 23).

El porcentaje de pacientes que no cumplieron con el tratamiento fue del 3-14% (14, 23), y en un estudio no se produjo ningún abandono (3).

Solo un estudio (14) comparó los resultados los resultados del tratamiento ortésico frente a los resultados de series históricas de pacientes intervenidos mediante la técnica quirúrgica de Ravich modificada (n=94). Los resultados de la cirugía fueron en un 89% buenos y moderados en un 8%, con malos resultados en el 3% de los pacientes. En otro estudio, los pacientes que no respondieron al tratamiento ortésico fueron derivados a cirugía abierta (n=5) con éxito inicial en todos los pacientes; o a cirugía o mínimamente invasiva mediante la técnica de Abramson (n=13). Los resultados fueron buenos-excelentes en los 7 pacientes en los que se finalizó el tratamiento. En un paciente que falló la cirugía mínimamente invasiva fue derivado a cirugía abierta (23).

4.3.2. Seguridad

La presión óptima de tratamiento se situó entre 2,5 y 3 PSI (3, 14, 23), con la que intenta producir el menor daño cutáneo (23). Sin embargo, los efectos adversos comunicados por los estudios que evalúan el sistema de compresión dinámico del PC son los mismos que los del sistema convencional. Son de carácter leve y destacan los daños epidérmicos como inflamación, eritemas, hematomas e irritación. No se referenció ninguna sobrecorrección tras el tratamiento; tampoco se empleó esta técnica para corregir sobrecorrecciones previas.

Tras el tratamiento de compresión se comunica incomodidad, úlceras cutáneas (4,5%), dolor de espalda (7,1%) o dificultades para dormir (3,3%) (3, 14, 23). Las recurrencias también fueron frecuentes, con resultados dispares y con valores desde un 1,6 hasta el 15% de los casos (3, 14), aunque se señala que fueron de carácter leve y todas ellas tratadas con éxito (3, 14). En los pacientes que abandonaron el tratamiento, destaca como causa principal la incompatibilidad con la vida social, con un 62,5 % (14), aunque también se ha informado de dolor (8,3%) e intolerancias cutáneas (16,6%).

En los pacientes que fueron intervenidos quirúrgicamente por fallo de la tratamiento ortésico (23), se observó ruptura del alambre en 2 de 5 pacientes tratados con la técnica de Abramson que requirió el cambio del sistema empleado. Por otra parte, en los pacientes tratados con la técnica de Ravich se observó un 22% de complicaciones generales (14).

Los resultados de efectividad y seguridad se muestran en la tabla 3.

Tabla 3. Resultados del tratamiento con sistema de compresión dinámica del PC

Referencia	Población	Abandonos (no cumplimiento)	Medidas de efectividad		Medidas de seguridad/efectos adversos		
			Escala autoevaluativa	Valoraciones objetivas	Lesiones cutáneas N (%)	Recurrencias N (%)	Otros N (%)
López 2013, (3)	Grupo I: tratamiento completado (N=35).	Sin abandonos.	-Resultados excelentes en todos los pacientes (Puntuación: A).	TC antes y después del tratamiento en algunos pacientes*.	No observadas.	1 (1,6)	No observadas.
	Grupo II: tratamiento en mantenimiento (N=12).	Sin abandonos.	-Resultados excelentes en todos los pacientes (puntuación: A).				
	Grupo III: Tratamiento en progreso (N=14).	Sin abandonos.	-Mejoras en todos los pacientes. Padres y pacientes muy satisfechos.				
Cohee 2013, (23)	N=67 (55%).	3%	----	Corrección de la protusión en progresión tras el tratamiento activo.**	(7,4) daños epidérmicos.	5 (4)	Sin sobrecorrecciones. 4 (3,3) dolor. 4 (3,3) incapacidad para dormir. 4 (3,3) incompatibilidad con la vida cotidiana.
	N=37 (30%).		----	Con correcta nivelación tras 6 meses (1-24 meses) sin cirugía.			
	N=13 (11%).		----	Fallo en el tratamiento.			
	Cirugía: en paciente en los que falló el tratamiento ortopédico.	----	----	Técnica de Ambranson: de 13 pacientes, en 7 se quitaron las barras (4 excelentes, 2 buenos, y 1 fallo (paso a cirugía abierta). Corrección inicial con éxito en todos los pacientes.	Ruptura del alambre en 2 de 5 pacientes que conllevó el cambio del sistema empleado a una barra de seguridad en las costillas. En 3 pacientes con tórax rígido se realizó la resección del cartilago costal.		
Martínez-Ferro 2008, (14)	N=99 (88,4%).	13,8%	Resultados excelentes, muy buenos y buenos (puntuación de 7-10 puntos).	----	1 (0,9) hematoma 5 (4,5) úlcera de piel 4 (16,6): intolerancia cutánea.	17 (15)	8 (7,1) dolor de espalda. 2 (8,3) dolor. 15 (62,5): incomodidad por causas sociales.
	N=13 (11,6%).		Resultados pobres y malos (1-6 puntos).	----			
	Serie histórica de comparación (Técnica de Ravich modificada).	-----	-----	89%: excelentes y buenos resultados 8%: resultados moderados 3%: malos resultados.	Técnica de Ravich modificada: 22% de complicaciones generales.		

* Sin más información.

** No indicada.

PC: pectus carinatum.

PE: pectus excavatum.

PIC: presión inicial de corrección.

PSI: presión por pulgada cuadrada.

PT: presión de tratamiento.

TC: tomografía computerizada.

4.4. Comercialización y coste del dispositivo

Existen diferentes modelos de ortesis cuya finalidad es la de comprimir la zona que presenta la protusión, se busca que sea lo mas cómoda y ligera posible y en general se diseñan a medida para cada paciente.

El precio de las ortesis convencionales oscila entre 300-700€, está cofinanciada por el Sistema Nacional de Salud, siendo la aportación del usuario de 30€ en todas las Comunidades Autónomas (Real Decreto 1030/2006, de 15 de septiembre, por el que se establece la cartera de servicios comunes del Sistema Nacional de Salud y el procedimiento para su actualización (17)).

Por su parte, el sistema ortésico de compresión dinámico está comercializado por una empresa con sede en Argentina (PAMPAMED SRL) aunque existen casas comerciales que lo distribuyen en nuestro país. El dispositivo tiene el nombre comercial: Sistema Compresor Dinámico FMF®, y es un equipo específicamente diseñado para cada paciente. Está confeccionado en aluminio de aleación ultraliviana y posee una placa metálica adaptada a la protrusión, un punto de apoyo posterior y un sistema que permite medir la presión de corrección en PSI. Este sistema actúa de forma dinámica y requiere ajuste de presiones periódicos en la medida que el tórax se corrige. Además, a medida que la malformación es corregida, también se modifica el diámetro del tórax (se produce un ensanchamiento). Por este motivo, todo el compresor debe ser modificado periódicamente. Está aprobado por la FDA (actualización del 05/12/2014) y está exento de Marcado CE por ser un producto hecho a medida del paciente). El precio con IVA es de 4.500 € el chaleco dinámico y 4.000 € el medidor de presión, más la regla de mediciones y otros aditamentos que se incluyen. El sistema de medición de la presión puede ser reutilizado en diferentes pacientes mientras que se requiere un chaleco dinámico por paciente (datos aportados por la casa comercial en España: ACUÑA Y FOMBONA S.A.). Figura 6.

Figura 6. Sistema Compresor Dinámico FMF®



Fuente: casa comercial en España (ACUÑA Y FOMBONA S.A.).

5. Discusión

5.1. Discusión del método

5.1.1. Búsqueda bibliográfica

Para recuperar la mayor parte de la información disponible, se optó por realizar una búsqueda bibliográfica con una alta sensibilidad. Esto supuso la revisión de un elevado número de estudios, de los cuales muchos fueron excluidos por no cumplir con los criterios de inclusión, pero esta estrategia asegura que no se ha perdido ninguna publicación relevante. En cuanto al límite temporal, se estableció un periodo de 10 años de antigüedad para recuperar los estudios más recientes.

5.1.2. Estudios incluidos

La calidad de los estudios incluidos es baja, con un nivel de evidencia científica de 4 según la escala del *Oxford Center for Evidence-Based Medicine* (19), y se corresponden con series de casos de carácter prospectivo (2, 7, 8, 10, 12, 20, 21, 23) o retrospectivo (1, 3, 6, 11, 13, 14, 22) y sin comparación con un grupo control concurrente, solo un estudio comparó los resultados del tratamiento con el sistema dinámico frente a una serie histórica tratada quirúrgicamente (14).

Solo algunos estudios realizan un análisis estadístico de los datos (2, 8, 11, 13, 20, 22) pero la mayoría señalan que los resultados han sido de buenos a excelentes sin indicar como se realiza la valoración de los datos.

En algunos trabajos el tamaño muestral real es muy bajo, como en el caso de Moreno et al 2011 (1) en el que se aplica tratamiento a 11 pacientes, pero solo se ha completado en cuatro o el caso de Banever et al 2006 (12), en el que solo han terminado el tratamiento tres pacientes de 30 incluidos.

5.2. Discusión sobre los dispositivos

5.2.1. Variables de resultado

Tanto en el sistema convencional como en el de compresión dinámica, la valoración del tratamiento está basada en los resultados de escalas autoeva-

luativas de carácter subjetivo (3, 7, 11, 14, 20, 21), en mediciones objetivas de la protusión como la TC o el índice de Haller, entre otras (6, 10, 12, 13, 22) o incluso algunos emplean ambas técnicas (2, 7, 8, 20). En cuanto al índice de Haller, inicialmente fue diseñado para medir de forma estandarizada la gravedad de las deformidades del pectus excavatum, pero actualmente se ha adaptado para medir también las del pectus carinatum. Actualmente los métodos para evaluar de forma objetiva el PC son limitados y frecuentemente necesitan radiografías o TC. De forma rutinaria se emplea la evaluación por parte del profesional y la fotografía médica. Según algunos autores, una alternativa libre de radiación para medir objetivamente la protusión podría ser el escáner corporal 3D (22).

Cabe reseñar que en esta patología, en la que la mayor parte de los casos el tratamiento es de carácter estético, la autoestima del paciente con respecto a su deformidad es una variable muy importante, y por tanto la información autoevaluativa debe considerarse al mismo nivel que la información que la obtenida de forma objetiva.

5.2.2. Funcionamiento y diseño

- Tratamiento ortopédico convencional

Tras la revisión de la literatura, no se observó el empleo de un dispositivo estándar generalizado y comercializado. En general las prótesis se realizan de forma personalizada para cada paciente en función de su complexión y de la medida de la protusión, es decir en función de las medidas antropométricas (7, 11). Aunque con variaciones, prácticamente todos los dispositivos consisten en un sistema que comprime el tórax de forma antero-posterior, en el cual se busca la máxima comodidad del paciente.

Muchos de los trabajos no especifican como se realiza la compresión de la ortesis (1, 2, 10-13, 21, 22). Un estudio señala que realizan diferentes mediciones para ajustar la presión, en donde primero se establece la “posición neutral” que se corresponde con el ajuste de los cinturones de la prótesis sin ejercer presión. Posteriormente se ajustan hasta conseguir que el tórax se aplane, y entre estas dos posiciones se realiza una marca intermedia que se usa como punto de referencia durante el primer mes. Posteriormente se va ajustando hasta llegar a la presión en que se aplanan el tórax (7). En otros casos, la presión ejercida es monitorizada basándose en la aparición de una marca roja en la zona de la protusión esternal comprimida que persiste varias horas después de retirar la prótesis (6, 20). Incluso en algún trabajo se señala que la presión ejercida es la que el paciente puede tolerar (8).

- Tratamiento ortopédico con compresión dinámica

El diseño de la prótesis de compresión en el sistema dinámico no difiere del convencional, y al igual que este se trata de una ortesis que comprime el tórax ejerciendo presión en la zona de la protusión; se realiza de forma personalizada y se busca la mayor comodidad para el paciente. La diferencia reside en que presenta como innovación un dispositivo electrónico que se adapta a la prótesis y que permite monitorizar la presión ejercida. La principal ventaja es la medición de la presión inicial, así como establecer la presión óptima de tratamiento a lo largo de la terapia. Este ajuste óptimo incrementa la adherencia al tratamiento ya que al no ser excesiva, no es dolorosa, y podría evitar complicaciones como el daño epidérmico, necrosis, úlceras, etc., e incluso la aparición de sobrecorrecciones de la protusión. La presión inicial indica el grado de flexibilidad del tórax, lo que podría determinar el éxito del tratamiento así como la duración de la fase de corrección activa, con un mayor tiempo en aquellos que presentan una mayor presión inicial. De hecho, según los estudios, se podría emplear como criterio de inclusión de los pacientes más idóneos para realizar el tratamiento, es decir como un factor predictivo del éxito y de programación de la duración del tratamiento (3, 14). Un estudio señaló que aquellos con una presión de corrección elevada ($>7,5$ PSI) no serían candidatos al tratamiento conservador (23), sin embargo en otro trabajo, serían candidatos aquellos pacientes con una PIC ≤ 9 PSI (3). En este sentido, un trabajo atribuyó el fallo del tratamiento a la presión inicial elevada inicial (mediana 5,5 PSI) de estos pacientes (23). Otro trabajo concluyó que aquellos que requerían una presión menor de 2,5 PSI, eran dados de alta dos veces antes que aquellos con presiones superiores a 5 PSI (5 vs 12 meses). Con una presión de tratamiento por encima de 2,5 PSI, la terapia era menos tolerable debido principalmente a las úlceras cutáneas (14).

En los tres estudios recuperados se empleó el sistema Compresor Dinámico FMF® que está comercializado por la empresa PAMPAMED SRL con sede en Argentina. Este sistema presenta la ventaja de que el dispositivo electrónico que mide la presión puede ser empleado en distintos pacientes ya que se trata de un aparato independiente que se adapta a la prótesis de compresión. Ésta sí es de carácter personal y debe ser hecha a medida para cada paciente.

5.3. Discusión de los resultados

El tratamiento del PC es principalmente un problema estético. Hay que informar al paciente y a los familiares de las diferentes alternativas

terapéuticas. Clásicamente se trataba de forma quirúrgica mediante la técnica descrita por Ravitch con sus diferentes modificaciones, pero no deja de ser una técnica invasiva con sus inherentes complicaciones asociadas. Actualmente hay una tendencia al cambio, en donde, el tratamiento no invasivo mediante el empleo de ortesis de compresión, tanto convencionales como los que permiten una monitorización dinámica de la presión ejercida, se sitúa como primera línea de actuación.

5.3.1. Resultados de efectividad

El tratamiento no invasivo del PC mediante el empleo de la ortesis convencional o con la prótesis de compresión dinámica, presenta buenos resultados en aquellos pacientes que cumplen con el tratamiento. El único estudio que comparó el tratamiento de compresión con la intervención quirúrgica fue el realizado por Martínez-Ferro et al en el año 2008 (14), que observó que la efectividad del tratamiento fue muy similar con ambas técnicas, con un 89% de resultados clasificados como buenos-excelentes en la técnica de Ravitch frente al 88,4% del sistema dinámico(14).

El éxito del tratamiento viene determinado por diferentes factores como la adherencia a la terapia, que es clave y una de las principales barreras con las que se encuentra este sistema de corrección, ya que requiere una duración del tratamiento elevada, con una duración media de dos años (1, 3, 7, 10, 12, 14, 22, 23). En este sentido, es importante concienciar al paciente de que es un proceso de larga duración donde la eficacia depende en gran medida de su colaboración y cumplimiento, ya que es necesario utilizar la prótesis prácticamente durante las 24 horas del día y solo está permitido quitarla para el aseo personal o determinadas actividades deportivas. La ortesis no es eficaz salvo que sea utilizada de forma correcta durante las horas establecidas para cada fase del tratamiento, algunos autores incluso señalan que es necesario llevar a cabo un adecuado programa individual de ejercicios, así como un seguimiento diligente (2). La no adherencia viene determinada por diferentes factores como dolor, incomodidad, o por limitación de actividades principalmente de carácter social (1, 12, 14). Los estudios comunicaron un porcentaje de abandono de entre el 3 y 43% (1-3, 6-8, 10-14, 20-23); cabe reseñar una mayor tasa de no cumplimiento en el sistema convencional frente al dinámico con un 10-43% (2, 6, 8, 11-13, 20, 22) frente a un 3-14% (3, 14, 23) respectivamente, incluso en un trabajo con compresión dinámica no se produjo ningún abandono (3).

Un trabajo señaló que la principal razón para dejar el tratamiento fue la incomodidad y el sentimiento de vergüenza, por eso en verano la utilización

de la prótesis fue más incómoda y muchos abandonaron el tratamiento en esa estación del año (21). Se ha indicado que si la autoevaluación es positiva y los pacientes observan al inicio de la terapia una disminución de la protusión, se sienten más animados para cumplir con la terapia (2, 10, 20). Los posibles factores que afectan a la adherencia del tratamiento ortésico del PC convencional fue investigado de forma específica por un estudio (15) que no encontró diferencias significativas en términos de edad, género, simetría o historia familiar, entre el grupo que finalizó el tratamiento frente al que lo abandonó. Tampoco se observaron diferencias en relación al dolor en el área comprimida, problemas cutáneos en la zona, confianza en la prótesis, vergüenza o incomodidad entre los grupos. Sin embargo, sí observaron diferencias estadísticamente significativas entre los resultados iniciales del tratamiento ($p < 0,001$) y el número total de factores que afectan a la adherencia ($p < 0,05$). Estos autores concluyen que el éxito inicial en el tratamiento podría aumentar la adherencia a la terapia, además debe haber un esfuerzo encaminado a disminuir, en lo posible el dolor, la sintomatología para incrementar la adherencia al tratamiento. En la variable de dolor e incomodidad de la prótesis por aplicación de una presión incorrecta, el sistema con compresión dinámica podría tener ventajas en comparación con la prótesis convencional ya que se puede ajustar la presión de forma óptima reduciendo el dolor y la incomodidad de la utilización de la prótesis, con lo que podría aumentarse la adherencia al tratamiento. En este sentido un estudio observó que con presiones por debajo de 2,5 PSI el tratamiento era mejor tolerado y ningún paciente abandonó la terapia (14).

Otro factor importante a la hora de determinar el éxito de este tratamiento, es la capacidad de maleabilidad del tórax, que en gran medida está directamente relacionada con la edad del paciente (1). Los resultados parecen mejores si el tratamiento se aplica de forma temprana en la adolescencia y durante las 24 horas del día (10) y se continúa hasta que cese el crecimiento esquelético axial. Sin embargo, un estudio también obtuvo buenos resultados en algunos pacientes en los que se inició el tratamiento tras alcanzar la madurez esquelética axial (13). Y otro no encontró relación entre la edad y los resultados (12). Algunos estudios señalaron que la corrección fue más rápida en los niños con menor edad (12-14 años frente a 14-16 años) (6), o con un estadio de Tanner menor de IV al inicio del tratamiento (8). Entre los pocos datos aportados se comunicó que una presión de 4,7 PSI se considera una flexibilidad moderada (23).

Además, según los datos, no todos los tipos de tórax son candidatos a la terapia protésica, en este sentido el tórax de tipo condrogliadiolar es el que mejores resultados ha obtenido tras la terapia con ortesis de compresión.

En general los fallos del tratamiento fueron debidos al no cumplimiento de la terapia, o por la inclusión de pacientes que no cumplían con los criterios establecidos para el tratamiento de compresión (PIC elevada, tórax no flexible, etc.). En algunos casos en los que falló el tratamiento ortésico, se derivaron a cirugía, en general con éxito y sin complicaciones (6).

5.3.2. Resultados de seguridad

Una de las principales razones para optar por el tratamiento no invasivo del PC es, en primer lugar evitar las complicaciones y efectos adversos inherentes a la intervención quirúrgica como el seroma de la herida quirúrgica, derrame pleural, neumotórax, cicatriz hipertófica, etc. y de forma secundaria abaratar los costes derivados de dicha intervención (ingresos, horas de quirófano, estancia hospitalaria, etc).

Los efectos adversos del tratamiento no invasivo fueron similares en ambos sistemas de compresión, convencional y dinámico, en general de carácter leve. En donde predominan las lesiones cutáneas, como inflamación, eritemas hematomas e irritación. Algunos estudios informan de incomodidad, dolor o de otros efectos como incompatibilidad con actividades de la vida diaria o para dormir. También se ha comunicado la aparición de recurrencias, aunque en general estas fueron leves y todas ellas tratadas con éxito al restaurar el sistema de compresión (1-3, 6-8, 10-14, 20-23).

Cabe reseñar que pese a que el sistema de compresión dinámica la presión puede ser ajustada y monitorizada, empleándose presiones de corrección entre 2,5 y 3 PSI para evitar complicaciones, los pacientes también sufrieron los mismos efectos adversos que los observados con la prótesis de compresión convencional (3, 14, 23).

Una de las ventajas potenciales del sistema dinámico era evitar la posible aparición de sobrecorrecciones al poder controlar la presión ejercida sobre la prótesis. Sin embargo, ninguno de los estudios incluidos en esta revisión comunica la aparición de casos con sobrecorrección. Solo se localizó un trabajo que hace mención a este efecto adverso como consecuencia de una presión elevada durante un largo periodo de tiempo (9). Sin embargo, no aporta información sobre el tratamiento que conllevó dicha sobrecorrección y solo referencia cómo se trataron estos pacientes. Concluyen que aunque este efecto secundario no es frecuente, puede ocurrir en pacientes con un tórax muy flexible, siendo necesario un manejo médico adecuado para revertir con éxito dicha complicación. Este estudio fue eliminado por no cumplir con los criterios de inclusión previamente establecidos.

El único estudio comparativo fue el realizado por Martínez-Ferro et al (14) en el que se compararon los resultados del tratamiento del sistema dinámico frente a series históricas intervenidas quirúrgicamente. Observaron un claro descenso de las complicaciones con un 22% en el grupo tratado quirúrgicamente frente al 12,5% de los tratados con el sistema dinámico. No obstante, no aportan datos estadísticos de estos resultados.

Algunos trabajos señalaron que un factor importante dentro del proceso de tratamiento es la deshabitación; la terapia no debe cesar de una forma abrupta, si no que deben disminuirse las horas de uso de la ortesis de forma gradual durante 2-3 meses hasta su retirada (21).

6. Conclusiones

- En general, el tratamiento del PC es de carácter estético y se debe de informar correctamente al paciente y/o familiares de las opciones terapéuticas existentes y del balance riesgo/beneficio, sobretudo en el tratamiento quirúrgico. El tratamiento no invasivo mediante ortesis es de larga duración que requiere, además, que la ortesis sea utilizada prácticamente las 24 horas del día.
- Los estudios que abordan el tratamiento no invasivo del PC mediante el empleo de ortesis, con o sin sistema de compresión dinámica en niños y adolescentes, no presentan una buena calidad metodológica. No se localizó ningún ECA y todos los trabajos se corresponden con series de casos que se clasifican con un nivel de evidencia bajo. En concreto, la información sobre el tratamiento ortopédico del PC con el sistema de compresión dinámica es limitada, localizándose sólo tres artículos publicados.
- Las ortesis del sistema de compresión convencional y dinámica presentan un diseño similar, a mayores el sistema dinámico presenta un dispositivo electrónico que se adapta a la prótesis y que permite monitorizar la presión.
- Ambos sistemas de compresión muestran una efectividad similar, lográndose en la mayor parte de los casos una corrección óptima de la protusión, mejorando la calidad de vida y autoestima en aquellos pacientes que cumplieron con el tratamiento.
- El factor clave del éxito del tratamiento no invasivo es la adherencia de la terapia por parte del paciente, la edad, el grado de maleabilidad del tórax y el tipo de deformidad.
- Los efectos adversos son similares con ambos sistemas, son de carácter leve, predominando las lesiones cutáneas. También se observaron recurrencias que fueron fácilmente tratables. La monitorización de la presión no parece evitar las complicaciones del sistema de compresión convencional. Los artículos localizados no comunicaron ningún caso de sobrecorrección tras el empleo del sistema no invasivo, convencional o dinámico.
- El dispositivo dinámico presenta la posibilidad de ser empleado para conocer la presión inicial y establecer los criterios de selección

de los pacientes; ajustar la presión óptima de tratamiento, que podría evitar la intolerancia a la terapia y aumentar su adherencia. A mayores, la monitorización de la presión por parte del profesional podría conseguir que el tratamiento sea lo más reproducible posible, además de facilitar el seguimiento del paciente.

- El sistema de compresión dinámica (ortesis más dispositivo electrónico para medir la presión) presenta un coste del orden de 12 veces superior al sistema convencional.

7. Bibliografía

1. Moreno C, Delgado MD, Marti E, Fuentes S, Morante R, Cano I, et al. [Conservative treatment of the pectus carinatum]. *Cir Pediatr*. 2011 Apr;24(2):71-4. PubMed PMID: 22097651.
2. Kravarusic D, Dicken BJ, Dewar R, Harder J, Poncet P, Schneider M, et al. The Calgary protocol for bracing of pectus carinatum: a preliminary report. *J Pediatr Surg*. 2006 May;41(5):923-6. PubMed PMID: 16677884.
3. Lopez M, Patoir A, Varlet F, Perez-Etchepare E, Tiffet T, Villard A, et al. Preliminary study of efficacy of dynamic compression system in the correction of typical pectus carinatum. *Eur J Cardiothorac Surg*. 2013 Nov;44(5):e316-9. PubMed PMID: 24014551.
4. Coelho Mde S, Guimaraes Pde S. Pectus carinatum. *J Bras Pneumol*. 2007 Jul-Aug;33(4):463-74. PubMed PMID: 17982540.
5. Obermeyer RJ, Goretsky MJ. Chest wall deformities in pediatric surgery. *Surg Clin North Am*. 2012 Jun;92(3):669-84, ix. PubMed PMID: 22595715.
6. Frey AS, Garcia VF, Brown RL, Inge TH, Ryckman FC, Cohen AP, et al. Nonoperative management of pectus carinatum. *J Pediatr Surg*. 2006 Jan;41(1):40-5; discussion -5. PubMed PMID: 16410105.
7. Ates O, Karakus OZ, Hakguder G, Olguner M, Akgur FM. Pectus carinatum: the effects of orthotic bracing on pulmonary function and gradual compression on patient compliance. *Eur J Cardiothorac Surg*. 2013 Sep;44(3):e228-32. PubMed PMID: 23824936.
8. Lee RT, Moorman S, Schneider M, Sigalet DL. Bracing is an effective therapy for pectus carinatum: interim results. *J Pediatr Surg*. 2013 Jan;48(1):184-90. PubMed PMID: 23331813.
9. Haje SA, Haje DP. Overcorrection during treatment of pectus deformities with DCC orthoses: experience in 17 cases. *Int Orthop*. 2006 Aug;30(4):262-7. PubMed PMID: 16474937.
10. Loff S, Sauter H, Wirth T, Otte R. Highly Efficient Conservative Treatment of Pectus Carinatum in Compliant Patients. *Eur J Pediatr Surg*. 2014 Aug 11. PubMed PMID: 25111271.

11. Colozza S, Butter A. Bracing in pediatric patients with pectus carinatum is effective and improves quality of life. *J Pediatr Surg*. 2013 May;48(5):1055-9. PubMed PMID: 23701782.
12. Banever GT, Konefal SH, Gettens K, Moriarty KP. Nonoperative correction of pectus carinatum with orthotic bracing. *J Laparoendosc Adv Surg Tech A*. 2006 Apr;16(2):164-7. PubMed PMID: 16646710.
13. Stephenson JT, Du Bois J. Compressive orthotic bracing in the treatment of pectus carinatum: the use of radiographic markers to predict success. *J Pediatr Surg*. 2008 Oct;43(10):1776-80. PubMed PMID: 18926206.
14. Martinez-Ferro M, Fraire C, Bernard S. Dynamic compression system for the correction of pectus carinatum. *Semin Pediatr Surg*. 2008 Aug;17(3):194-200. PubMed PMID: 18582825.
15. Kang DY, Jung J, Chung S, Cho J, Lee S. Factors affecting patient compliance with compressive brace therapy for pectus carinatum. *Interact Cardiovasc Thorac Surg*. 2014 Dec;19(6):900-3. PubMed PMID: 25164133.
16. Blanco FC, Elliott ST, Sandler AD. Management of congenital chest wall deformities. *Semin Plast Surg*. 2011 Feb;25(1):107-16. PubMed PMID: 22294949.
17. España. Ministerio de Sanidad Servicios Sociales e Igualdad. Real Decreto 1030/2006, de 15 de septiembre, por el que se establece la cartera de servicios comunes del Sistema Nacional de Salud y el procedimiento para su actualización. Texto consolidado. Boletín Oficial del Estado [Internet]. 16 de sep de 2006, núm 222 Disponible en: <http://www.boe.es/buscar/act.php?id=BOE-A-2006-16212>.
18. España. Ministerio de Sanidad Servicios Sociales e Igualdad. Resolución de 16 de julio de 2014, de la Dirección General de Cartera Básica de Servicios del Sistema Nacional de Salud y Farmacia, por la que se desarrolla la clasificación de ortesis para el Sistema informatizado para la recepción de comunicaciones de productos ortoprotésicos al Sistema Nacional de Salud, y se modifica la de 6 de mayo de 2014, por la que se desarrolla la clasificación de sillas de ruedas para el Sistema informatizado para la recepción de comunicaciones de productos ortoprotésicos al Sistema Nacional de Salud. Boletín Oficial del Estado [Internet]. 22 de julio de 2014, núm 177, p. 58746 Disponible en: <http://www.boe.es/boe/dias/2014/07/22/pdfs/BOE-A-2014-7774.pdf>.

19. Oxford Centre for Evidence-Based Medicine. Levels of Evidence Working Group. "The Oxford 2011 Levels of Evidence": Oxford: Oxford University. Medical Sciences División; 2011 [citado 24 feb 2015]. Disponible en: <http://www.cebm.net/wp-content/uploads/2014/06/CEBM-Levels-of-Evidence-2.1.pdf>
20. Jung J, Chung SH, Cho JK, Park SJ, Choi H, Lee S. Brace compression for treatment of pectus carinatum. *Korean J Thorac Cardiovasc Surg.* 2012 Dec;45(6):396-400. PubMed PMID: 23275922.
21. Lee SY, Lee SJ, Jeon CW, Lee CS, Lee KR. Effect of the compressive brace in pectus carinatum. *Eur J Cardiothorac Surg.* 2008 Jul;34(1):146-9. PubMed PMID: 18479931.
22. Wong KE, Gorton GE, 3rd, Tashjian DB, Tirabassi MV, Moriarty KP. Evaluation of the treatment of pectus carinatum with compressive orthotic bracing using three dimensional body scans. *J Pediatr Surg.* 2014 Jun;49(6):924-7. PubMed PMID: 24888836.
23. Cohee AS, Lin JR, Frantz FW, Kelly RE, Jr. Staged management of pectus carinatum. *J Pediatr Surg.* 2013 Feb;48(2):315-20. PubMed PMID: 23414858.

Glosario

- **Índice de Haller:** es una relación matemática del tórax observada con tomografía computarizada. Se define como la razón interna del diámetro transversal y el anteroposterior (índice de Haller normal: 2,5).
- **Escala de Tanner (o estadios de Tanner):** es una valoración de la maduración sexual a través del desarrollo físico de los niños, adolescentes y adultos. La escala define las medidas físicas de desarrollo basadas en las características sexuales externas primarias y secundarias, tales como el tamaño de las mamas, genitales, volumen testicular y el desarrollo del vello púbico y axilar. Esta escala, que está aceptada internacionalmente, clasifica y divide las transformaciones puberales en cinco etapas sucesivas, que van del niño (grado I) al adulto (grado V).


Estadio Tanner	Genitales masculinos	Mamas y pubis femeninos	Vello púbico (masculino y femenino)
I o prepuberal	Volumen testicular menor de 1,5 ml. Pene pequeño, de 3 cm o menos. Edad normalmente 9 años o menor.	Sin tejido glandular; la areola sigue los contornos de la piel del tórax. Edad normalmente de 10 años o menor.	Sin vello púbico. Edad de 10 años o menor.T
II	Volumen testicular entre 1,6 y 6 ml. La piel del escroto se adelgaza, se enrojece y se agranda. La longitud del pene sin cambios. Edad entre 9 y 11 años.	Botón mamario, con una pequeña zona de tejido circundante glandular; la areola comienza a ensancharse. Edad entre 10 y 11,5 años.	Pequeña cantidad de vello largo y aterciopelado con una ligera pigmentación en la base del pene y del escroto (hombres) o en los labios mayores (mujeres). Edad entre 10 y 11,5 años.
III	Volumen testicular entre 6 y 12 ml. El escroto se agranda aún más. El pene comienza a alargarse hasta aproximadamente los 6 cm. Edad entre 11 y 12,5 años.	La mama comienza a elevarse, y se extiende más allá de los límites de la areola, que continúa aumentando, pero permanece dentro del contorno mamario. Edad entre 11,5 y 13 años.	El vello se vuelve más grueso y rizado, y comienza a extenderse lateralmente. Edad entre 11,5 y 13 años.
IV	Volumen testicular de entre 12 y 20 ml. El escroto se agranda más y se oscurece. El pene incrementa su longitud hasta los 10 cm, y hay diferenciación del glande. Edad entre los 12,5 y los 14 años.	Elevación y aumento de tamaño de los senos; areola y pezón forman un montículo secundario que sobresale del borde de la mama. Edad entre 13 y 15 años.	Las características del vello son similares a las del adulto; se extiende a través del pubis pero no alcanza los muslos. Edad entre los 13 y los 15 años.
V	Volumen testicular mayor de 20 ml. Escroto y pene de adulto, de unos 15 cm de longitud. Edad 14 años o mayor.	La mama alcanza su tamaño definitivo de adulto; la areola vuelve al nivel de la superficie mamaria, pero el pezón sigue haciendo prominencia. Edad 15 años o mayor.	El vello se extiende por la superficie medial de los muslos. Edad 15 años o mayor.

Resumen ejecutivo



julio 2015

Seguridad y efectividad del tratamiento no invasivo del PC mediante la corrección ortopédica a través de ortesis de compresión convencional y dinámica.



Resumen ejecutivo

Justificación

El presente informe de evaluación surge a petición de la Comisión de Prestaciones, Aseguramiento y Financiación dependiente del Consejo Interterritorial del Sistema Nacional de Salud, a propuesta de la Consejería de Sanidad de la Comunidad Autónoma de Galicia, y priorizado por la Dirección General de Cartera de Servicios.

Datos generales

Nombre de la tecnología. Ortosis de compresión dinámica.

Población diana. Niños y adolescentes con Pectus carinatum.

Situación actual. Nueva¹.

Grado de desarrollo. Ortosis convencional implantada.

Ámbito de aplicación. Hospitales terciarios.

Relación con tecnologías previas. Alternativa frente al sistema convencional de compresión para el tratamiento no invasivo del Pectus carinatum.

País y/o centro en los que se emplea. El primer país en emplear el dispositivo de compresión dinámica fue Argentina y actualmente se distribuye a nivel mundial.

Descripción de la tecnología

Los dispositivos ortopédicos tienen la finalidad de comprimir la pared torácica en sentido antero-posterior dando lugar a una remodelación progresiva de la protusión. El concepto de compresión externa ha ido evolucionando y la prótesis clásica ha ido avanzando con la incorporación de un sistema de compresión dinámica que se diferencia del convencional en que lleva asociado un dispositivo electrónico que permite medir la presión que se aplica al paciente. Se plantea que podría ayudar a establecer los criterios para el uso de la prótesis y aplicar una presión óptima de tratamiento, mejorando la adherencia y reduciendo las complicaciones asociadas (problemas cutáneos en la zona como necrosis) o incluso prevenir la sobrecorrección de la protusión que requiere manejo terapéutico posterior.

¹Se define como aquella tecnología en fase de adopción por el sistema sanitario, disponible para su uso clínico desde hace poco tiempo, generalmente en período de lanzamiento o reciente salida al mercado (tomada de la página web de EUROSCAN; <http://www.euroscan.bham.ac.uk/terminology.htm>)

Aspectos clave

En general, el tratamiento del Pectus carinatum (PC) es de carácter estético y se debe de informar correctamente al paciente y/o familiares de las opciones terapéuticas existentes y del balance riesgo/beneficio.

Las ortosis convencionales y dinámicas presentan un diseño semejante, a mayores el sistema dinámico presenta un dispositivo electrónico que se adapta a la prótesis y que permite monitorizar la presión.

Ambos sistemas muestran una efectividad similar, lográndose en la mayor parte de los casos una corrección óptima de la protusión, mejorando la calidad de vida y autoestima en aquellos pacientes que cumplieron con el tratamiento.

El factor clave del éxito del tratamiento no invasivo es la adherencia de la terapia por parte del paciente, la edad, el grado de maleabilidad del tórax y el tipo de deformidad.

Los efectos adversos son similares con ambos sistemas, son de carácter leve, predominando las lesiones cutáneas.

La motorización de la presión no parece evitar las complicaciones del sistema de compresión convencional.

El sistema de compresión dinámica (ortosis más dispositivo electrónico para medir la presión) presenta un coste del orden de 12 veces superior al sistema convencional.

Importancia sanitaria

El PC o tórax en quilla es una deformidad de la caja torácica que consiste en una protusión anterior a nivel esterno-costal. En general el PC no está asociado a otras patologías, aunque en algunos casos puede presentarse asociado con escoliosis (15%), enfermedad cardíaca congénita, síndrome de Marfan y otras enfermedades del tejido conectivo. La prevalencia del PC es aproximadamente uno por cada 1500 nacidos vivos y es cuatro veces más frecuente en hombres que en mujeres.

En la mayoría de los casos la corrección del PC se realiza por motivos estéticos, ya que solo en raras ocasiones está asociado a síntomas físicos. No obstante en los casos graves repercute de forma importante sobre la calidad de vida debido a complicaciones psicológicas y sociales asociadas a la imagen corporal.

Seguridad. Eficacia/efectividad

Los efectos adversos fueron de carácter leve con ambos sistemas destacando las lesiones cutáneas de carácter temporal, y las recurrencias que fueron tratadas con éxito. La mayoría de los pacientes informaron de dolor y dificultades para dormir con ambos tratamientos. La principal causa de no adherencia en el sistema dinámico fue la incompatibilidad con la vida social (62,5%). No se comunicaron sobrecorrecciones. Los casos más graves, asociados a otras patologías o que no respondían al tratamiento fueron remitidos para su valoración e intervención quirúrgica.

La efectividad del tratamiento medida a través de la reducción de la protusión y la satisfacción del paciente fue buena con ambos tratamientos, con una disminución significativa de la protusión, reducción de la anchura antero-posterior del tórax, mejora del ángulo esternal y con una puntuación elevada de las escalas autoevaluativas.

El tratamiento convencional falló en el 18-43% de los pacientes que no cumplieron con la terapia frente al 2-4% de los que finalizaron el tratamiento. En el sistema dinámico se informó de un 11% de fallos en los que cumplieron con la terapia. La no adherencia fue del 10-43% en la ortesis convencional frente al 3-14% del sistema dinámico.

Utilidad clínica

El sistema de compresión dinámico y el tratamiento con ortesis convencional presentan una efectividad similar, y el empleo del dispositivo para monitorizar la presión no elimina la aparición de efectos adversos que son, en general, leves y de carácter temporal. Como ventaja, se observa una mayor adherencia al tratamiento, factor clave para el éxito de la terapia.

Investigación clínica en marcha

La búsqueda de la literatura en páginas especializadas en registros de ensayos en marcha, no informó de ningún estudio que aborde el empleo de protesis de compresión para el tratamiento del *Pectus carinatum*.

Requerimientos de uso

El uso del sistema de compresión dinámica requiere la misma estructura asistencial y de formación que para el dispositivo con compresión convencional.

Licencias y/o autorizaciones

El sistema ortésico de compresión dinámico está comercializado por una empresa con sede en Argentina (PAMPAMED SRL) aunque existen casas comerciales que lo distribuyen en nuestro país. El dispositivo tiene el nombre comercial: Sistema Compresor Dinámico FMF®, y es un equipo específicamente diseñado para cada paciente. Está aprobado por la FDA (actualización del 05/12/2014) y está exento de Marcado CE por ser un producto hecho a medida del paciente.

Coste de los dispositivos

El precio de la ortesis convencional oscila entre los 300-700€ (chaleco) frente a los 8500€ del dinámico (4500€ chaleco + 4000€ dispositivo electrónico).

Este documento puede consultarse a texto completo en: <http://avalia-t.sergas.es>

Fecha de edición del documento: julio 2015



La versión a texto completo del presente informe ha sido sometido a un proceso de revisión externa. La Axencia de Avaliación de Tecnoloxías Sanitarias de Galicia agradece a Dña M.ª Dolores Delgado Muñoz, del Hospital Universitario 12 de Octubre de Madrid, del Servicio de Cirugía Pediátrica, su colaboración desinteresada y los comentarios aportados. Los autores de este documento declaran que no ha existido ningún tipo de conflicto de interés en su realización. Los revisores externos del documento no suscriben necesariamente todas y cada una de las conclusiones y recomendaciones finales, que son responsabilidad exclusiva de los autores.

Anexos

Anexo 1. Descripción de la ortesis de compresión convencional para el tratamiento del PC

Guía descriptiva de ortoprótesis Tomo I: Prótesis distintas a las prótesis de miembros, sillas de ruedas, ortoprótesis especiales y ortesis de columna vertebral (<http://www.msssi.gob.es/profesionales/prestacionesSanitarias/CarteraDeServicios/ContenidoCS/6PrestacionOrtoprotetica/docs/GuiaDescriptivaOrtoprotesisTomo1.pdf>)

Código homologado: 06 03 09 020.

Denominación: ortesis para pectus carinatum o tórax en quilla.

Descripción: ortesis a medida sobre molde positivo obtenido del paciente que consta de dos valvas de termoplástico rígido, una anterior y otra posterior. La valva anterior lleva un apoyo esternal almohadillado a nivel de quilla, tanto si es central como si está lateralizado. A nivel de abdomen se realiza una compresión que termina por encima del pubis. Lateralmente las escotaduras son amplias y llegan hasta las costillas flotantes para permitir la expansión torácica. La valva posterior permite la corrección de la lordosis lumbar llegando hasta glúteos y sacro. Se cierra mediante unos tirantes o unas hombreras articuladas.

Mecanismo de acción: ejerce presión sobre la prominencia esternal, que puede aumentarse mediante almohadillas, dejando zonas libres para la expansión torácica.

Función: corregir la deformidad torácica y expandir las depresiones submarias.

Indicaciones: Tórax en quilla hasta la maduración ósea.

Efectos secundarios: puede presentarse alergia cutánea al plástico.

Recomendaciones de uso: se utiliza directamente o tras una corrección mediante corsé de yeso. Deberá mantenerlo colocado día y noche, salvo prescripción del especialista, aunque puede retirarlo para el aseo y para realizar la tabla de ejercicios.

El paciente debe realizar diariamente ejercicios respiratorios varias veces con el corsé colocado y una tabla de ejercicios, indicada por el especialista prescriptor, para mantener el

tono muscular. Vigilar la aparición de lesiones cutáneas o de úlceras por presión en los puntos de apoyo y prominencias óseas. Cuidar la higiene de la piel. Limpieza de la ortesis con un paño húmedo. No usar directamente sobre la piel, por lo que se utilizará una camiseta de algodón sin costuras laterales y bien ajustada para que no se formen pliegues.

Financiación: con ayuda económica del Sistema Nacional de Salud.

Vida media: un año.

Anexo 2. Estrategia de búsqueda

La revisión bibliográfica se ha realizado, en enero de 2015 en las siguientes bases de datos:

- Protocolo

Informes de evaluación de las agencias de tecnologías sanitarias

INAHTA <http://www.inahta.org>
HTA <http://www.nhsrd.york.ac.uk>

Bases de datos de resúmenes de revisiones sobre efectividad

DARE <http://www.york.ac.uk/inst/crd/welcome.htm>
NEED <http://www.york.ac.uk/inst/crd/welcome.htm>

Revisiones sistemáticas

BASE DE DATOS COCHRANE <http://www.update-software.com>

Bases de datos

MEDLINE ON LINE <http://www.ncbi.nlm.nih.gov>
EMBASE ON LINE <http://194.224.36.209:8590>
BASES DATOS ISI : <http://access.isiproducts.com/FECYT>

Ensayos Clínicos

Instituto Nacional de Salud de U.S. <http://clinicaltrials.gov>
CENTRAL Base de datos Cochrane <http://www.update-software.com>

- Estrategia de búsqueda

HTA (CRD database)

Pectus carinatum (All files) 2

COCHRANE

Pectus carinatum (All files) 3

Pubmed (Medline) 28/01/2015

#5	#3 OR #4	319
#4	“Pectus Carinatum” [TW]	
#3	#1 AND #2	
#2	“Carinatum” [TW]	
#1	“Pectus” [TW]	

Embase (Ovid)

5	#3 OR #4	543
4	“Pectus carinatum” ti,ab,kw	
3	#1 AND #2	
2	“Pectus “ ti,ab,kw.	
1	“Carinatum” ti,ab,kw	

ISI WEB ok Knowledge

5	#3 OR #4	246
4	TS=”Pectus carinatum”	
3	#1 AND #2	
2	TS=Pectus	
1	TS=Carinatum	

IME (CSIC)

“pectus carinatum” 13

Dialnet

“pectus carinatum” 6

IBECS

“pectus carinatum” 9

Anexo 3. Niveles de evidencia del “Oxford Center for Evidence-Based Medicine”

Pregunta	Nivel 1*	Nivel 2*	Nivel 3*	Nivel 4*	Nivel 5
¿Es una enfermedad frecuente?	Encuestas locales recientes de muestras aleatorias de pacientes (o censos).	Revisión sistemática de encuestas que permitan el ajuste al contexto local.†	Muestra local no aleatoria.†	Serie de casos. †	n/a
¿El test diagnóstico o de monitorización es preciso (exacto)? (Diagnóstico)	Revisión sistemática de estudios transversales con prueba de referencia en toda la muestra y cegamiento.	Estudios individuales de carácter transversal con prueba de referencia en toda la muestra y cegamiento.	Estudios no consecutivos, o estudios sin que la prueba de referencia se aplique de forma consistente en toda la muestra.†	Estudios de casos y controles o la prueba de referencia es mala o no es independiente.†	Razonamiento basado en “suposiciones”.
¿Qué ocurrirá si no se administra la terapia? (Pronóstico)	Revisión sistemática de estudios de cohorte incipientes (inception cohort studies).	Estudios de cohorte incipientes (inception cohort studies).	Estudio de cohorte o brazo control de ensayos aleatorizados.†	Serie de casos o estudios de casos y controles, o estudio de cohortes de pronóstico de baja calidad.†	n/a
¿La intervención puede ayudar? (Beneficio del tratamiento)	Revisión sistemática de ensayos clínicos n de 1 (N=1)	Ensayo aleatorizado o estudios observacionales con efecto dramático.	Estudio de cohorte controlada no aleatorizada/ estudio de seguimiento.†	Serie de casos o estudios de casos y controles, o estudios históricos controlados.†	Razonamiento basado en “suposiciones”.
¿Cuáles son daños más FRECUENTES? (Efectos adversos del tratamiento)	Revisión sistemática de ensayos aleatorizados, revisión sistemática de estudios de casos y controles anidados, ensayo n de 1 (n=1) con paciente que presenta la cuestión con objeto de investigación o estudios observacionales con un efecto dramático.	Ensayo aleatorizado individual o (excepcionalmente) estudio observacional con un efecto dramático.	Estudio de cohorte controlada no aleatorizada/ estudio de seguimiento (vigilancia post-comercialización) que aporta suficiente información para descartar un efecto adverso frecuente. (Para efectos adversos que aparecen a largo plazo debe existir un seguimiento suficiente).	Serie de casos o estudios de casos y controles, o estudios históricos controlados.†	Razonamiento basado en “suposiciones”.
¿Cuales son los efectos adversos RAROS? (Efectos adversos del tratamiento)	Revisión sistemática de ensayos aleatorizados o de ensayos n de 1 (N=1)	Ensayo aleatorizado o (excepcionalmente) estudio observacional con efecto dramático.			
¿La prueba (detección precoz) es válida?	Revisión sistemática de ensayos aleatorios.	Ensayo aleatorizado	Estudio de cohorte controlada no aleatorizada/ estudio de seguimiento.†	Serie de casos o estudios de casos y controles, o estudios históricos controlados.†	Razonamiento basado en el “suposiciones”.

*El nivel de evidencia podría disminuir en función de la calidad del estudio, imprecisión, sin relación directa (el PICO del estudio o se corresponde con las preguntas PICO), inconsistencia entre los estudios, o porque el efecto absoluto es muy pequeño; el nivel podría aumentar si hay un efecto grande o muy grande.

†: Generalmente una revisión sistemática es mejor que un estudio individual.

Anexo 4. Tablas de evidencia

- Tratamiento conservador con prótesis convencional.

Referencia	Objetivos	Tipo de estudio	Población	Tratamiento	Conclusiones de los autores	Calidad de la evidencia
Loff, 2014 (10)	Presentar los resultados de 5 años de tratamiento conservador del PC con prótesis convencional.	<p>Diseño: Serie de casos prospectiva.</p> <p>Periodo de realización: 01/2008-12/2012.</p>	<p>Número participantes. N= 69. Edad: 4-17 años. Sexo: 65 hombres y 4 mujeres.</p> <p>Características de los pacientes: Grupo A (niños): N=9. Edad: 4-12 años (media: 9,37). Grupo B (adolescentes): N=56. Edad: 13-16 años (14,67). N=4 pérdidas. Grupo C (adultos): N=4. Edad: > 17 años (17,33).</p>	<p>Sistema de compresión convencional: Se recomienda su uso 24 horas al día.</p> <p>Grupo A (niños): No analizado por bajo tamaño muestral. Grupo B (adolescentes): N=44 Duración: 14,71 horas entre 0-30 meses. Grupo C (adultos): No analizado por bajo tamaño muestral.</p>	El mejor resultado se obtiene cuando el tratamiento se aplica en edades tempranas (13 años) y se usa la órtesis 24 horas al día durante un año. La recurrencia se observó en pocos casos y unos meses después de terminar el tratamiento.	4

Referencia	Objetivos	Tipo de estudio	Población	Tratamiento	Conclusiones de los autores	Calidad de la evidencia
Wong, 2014 (22)	Medir la efectividad del tratamiento con compresión ortésica para el PC mediante un el índice de Haller adaptado a las imágenes corporales 3D.	Diseño: Serie de casos retrospectiva. Periodo de realización: No indicada.	Número participantes. N= 50. Características de los pacientes: -Grupo sin tratamiento y con imágenes corporales 3D: N=10 Edad: 9±1,3 años. Sexo: 7 hombres y 3 mujeres. -Grupo sin cumplimiento terapéutico (menos de 12 horas al día y que no siguió las recomendaciones del médico) y con imágenes corporales 3D: N=17. Edad: 13,5±0, 71 años. Sexo: 16 hombres y 1 mujer. -Grupo con cumplimiento terapéutico con el sistema de compresión durante mas de 12 horas al día y con imágenes corporales 3D: N=23. Edad: 12,1±0,67 años. Sexo: 22 hombres y 1 mujer.	Sistema de compresión convencional: Media del BS HI al iniciar al tratamiento en todos los pacientes: 1,34 (0,019). Imágenes 3D a los 22±4,1 meses de la inicial. Duración: Grupo sin tratamiento: Grupo sin cumplimiento terapéutico: Tiempo medio de iniciación y uso 4,1 ±0,80 horas al día. Imágenes 3D a los 14±2,9 meses de la inicial. Grupo con cumplimiento terapéutico: Tiempo medio de uso tras la iniciación 13,7 ±0,82 horas al día. Imágenes 3D a los 16,3±2,2 meses de la inicial.	La prótesis con compresión convencional es un tratamiento efectivo para el PC, y el escáner corporal 3D es una herramienta efectiva, libre de radiación y objetiva para evaluar a los pacientes con PC tratados con este dispositivo.	4

Referencia	Objetivos	Tipo de estudio	Población	Tratamiento	Conclusiones de los autores	Calidad de la evidencia
Ates, 2013 (7)	Investigar las funciones pulmonares tras el tratamiento del PC con prótesis de compresión.	Diseño: Serie de casos prospectiva. Periodo de realización: 04/2006-10/2012.	Número participantes. N= 53. Características de los pacientes: Pacientes con PC que muestran flexibilidad del tórax tras el test de compresión. Edad: 5-18 años. Sexo: 43 hombres y 10 mujeres. N=36: deformidad simétrica. N=17: deformidad asimétrica.	Sistema de compresión convencional: Duración del tratamiento: 1ª semana: 6 horas al día. Aumentando una hora al día por semana hasta las 16 horas al día. Tras la corrección, la prótesis se utilizó durante 8 horas al día, hasta finalizar el crecimiento esquelético axial. Los pacientes fueron evaluados cada mes. Media total del tratamiento: 21,3±13,5 meses.	Las pruebas de función pulmonar no se ven afectadas tras el tratamiento del PC con prótesis de compresión.	4
Colozza, 2013 (11)	Examinar la efectividad y la satisfacción del paciente en el tratamiento del PC con prótesis convencional.	Diseño: Serie de casos retrospectiva. Periodo de realización: 08/2007-10/2011.	Número participantes. N= 25. Características de los pacientes: Edad: 14,4±2,0 años. Sexo: 24 hombres y 4 mujeres. Grupo 1: N=12 pacientes terminaron el tratamiento N=8 siguen con la prótesis. Grupo 2: N=5 pacientes con fallo en el tratamiento (2 fallos de tratamiento: un paciente con PC severo y síndrome de Marfan y otro que solo empleó la prótesis durante pocas horas al día). N=3 pérdidas: pacientes no volvieron tras la 1-2 visita (sin cumplimiento del tratamiento: pacientes sin cumplimiento terapéutico). El paciente con PC grave y con síndrome de Marfan fue intervenido por cirugía mediante la técnica Ravich.	Sistema de compresión convencional: Duración del tratamiento: Fase de corrección (hasta que el tórax esté plano): 23 horas por día, de 4-8 meses Fase de mantenimiento: 8 horas al día (durante la noche), de 4-8 meses.	El tratamiento ortopédico convencional es muy efectivo en pacientes que cumplen con la terapia y con un adecuado seguimiento. Mejora la apariencia del tórax y la autoestima en pacientes pediátricos con PC. Dada su naturaleza no invasiva, mínima molestia, y gran satisfacción del paciente, sería la primera línea de tratamiento en muchos pacientes con PC, quedando la cirugía en los casos en los que falle este tratamiento.	4

Referencia	Objetivos	Tipo de estudio	Población	Tratamiento	Conclusiones de los autores	Calidad de la evidencia
Lee, 2013 (8)	Informar de los resultados del tratamiento ortésico con compresión para determinar el tiempo necesario para conseguir y mantener la corrección.	Diseño: Serie de casos prospectiva. Periodo de realización: 10/2003-04/2011.	Número participantes. N=124 identificados. N=26 rehusaron el tratamiento. Características de los pacientes: N=98 en tratamiento. Edad: 14,4 años (7-18). Sexo: 109 hombres y 15 mujeres. Estadio Tanner: 3,6±0,5. Protusión: 2,1±1,0cm. N=28 pérdidas N=14 no cumplieron con el tratamiento. N=2 sin mejora tras 6 meses de tratamiento. Derivados a cirugía.	Sistema de compresión convencional: Duración del tratamiento: Protocolo de Calgary: -Fase de corrección (FC): 23 horas al día (N=44). Revisiones cada 2-3 meses. Duración: 7,0±7,3 meses -Fase de mantenimiento (FM): 8-12 horas al día (N=21). Hasta el cese del crecimiento esquelético axial. -Fase de finalización: Media de seguimiento tras la retirada de la prótesis: 13,9±16,0 meses). La prótesis es retirada solo si el crecimiento axial cesa de forma demostrada durante 6 meses.	En los pacientes que cumplen con el tratamiento ortésico con compresión consiguen una rápida corrección de la protusión con una excelente satisfacción de los pacientes. Estos resultados provisionales sugieren que la continuación del tratamiento hasta la madurez esquelética asegura la durabilidad de la corrección.	4
Jung, 2012 (20)	Informar de los resultados del tratamiento del PC con la terapia ortopédica convencional.	Diseño: Serie de casos prospectiva. Periodo de realización: 07/2008-06/2009.	Número participantes. N=18. Características de los pacientes: Edad: 12,9 años (3,4-19). Sexo: 17 hombres y 1 mujer. N=13 completaron el test. N=5 sin cumplimiento terapéutico. Excluidos aquellos con síndrome de Marfan o de Poland, con PC complejo o PE. Test de compresión manual para evaluar la flexibilidad del tórax.	Sistema de compresión convencional: Duración del tratamiento: 20 horas al día. Media total del tratamiento: 4,9±1,4. 1ª visita a las 2-3 semanas y revisiones cada 3 meses.	El tratamiento del PC mediante ortesis por compresión ha mostrado una mejoría significativa en la apariencia en pacientes con sin madurez esquelética. El cumplimiento y el seguimiento diligente son claves para el éxito del tratamiento. Es la primera línea de acción en el manejo del PC.	4

Referencia	Objetivos	Tipo de estudio	Población	Tratamiento	Conclusiones de los autores	Calidad de la evidencia
Moreno, 2011 (1)	Presentar la experiencia del tratamiento ortopédico del PC.	Diseño: Serie de casos retrospectiva. Periodo de realización: 2002-2009.	Número participantes. N=18. N=11 ortesis de compresión. N=4 tratamiento completado. Características de los pacientes: Edad: media: 8,9 años. Sexo: 16 hombres y 2 mujeres. N=6 (33,3%) simétricos. N=12 (66,6%) asimétricos. N=16 (88,8%) PC inferiores. N=12 (66,6%) leves. N=5 (27,7%) moderados. N=1 (5,6%) grave. N=3 escoliosis asociada (1 síndrome de laxitud y 3 Marfan). N= 2 pérdidas.	Sistema de compresión convencional : N=8 banda de compresión. N=3 corsés tipo Vidal. Duración del tratamiento: 1º) 23 horas al día. 6-9 meses (o hasta que se corrija la deformidad). 2º) 16 horas al día y posteriormente solo en las horas nocturnas. Duración total: aproximadamente 20 meses.	Puesto que en la mayoría de los casos el tratamiento del PC es de carácter ortopédico, una alternativa eficaz, segura y efectiva para evitar los riesgos y complicaciones de la cirugía es el tratamiento ortopédico. Su efectividad depende en gran medida del cumplimiento de la terapia por parte del paciente. En nuestro centro, debido a la buena aceptación y de los resultados obtenidos es la primera línea terapéutica.	4
Lee, 2008 (21)	Observar los efectos y la efectividad del tratamiento ortésico con compresión del PC.	Diseño: Serie de casos prospectiva. Periodo de realización: 01/2001-12/2007.	Número participantes. N=147 iniciales. N=119 a tratamiento. Características de los pacientes: Edad: 12,91±4,3. Sexo: 107 hombres y 12 mujeres. N=22 pérdidas.	Duración del tratamiento: 24 horas al día. Revisiones cada 2-3 meses. deshabitación gradual disminuyendo el tiempo durante 2-3 meses hasta quitar la ortesis.	Se observaron buenos resultados del tratamiento sobretodo en niños y adolescentes. Su efectividad disminuye en adultos por encima de los 19 años de edad. Se necesita un seguimiento a largo plazo para evaluar la efectividad y la recurrencia tras el cese del tratamiento.	4
Stephenson, 2008 (13)	Revisar el protocolo de tratamiento del PC, los resultados de la ortesis de compresión y el uso de marcadores radiográficos para predecir el éxito de la terapia.	Diseño: Serie de casos retrospectiva. Periodo de realización: 06/1998-12/2006.	Número participantes. N=63. N=46 a tratamiento. Características de los pacientes: Edad: 13,3±2,5 años. Sexo: 52 hombres y 11 mujeres. N=17 con defectos leves, solo observación (sin tratamiento). N=10 excluidos. N=4 pérdidas. N=6 todavía en tratamiento. N=28 tratamiento completo. N=8 fallo del tratamiento.	Duración del tratamiento: 1º) 26 horas al día (3-6 meses hasta corregir la deformidad). 2º) 16 horas al día (3-6 meses). 3º) periodo de mantenimiento (durante las horas nocturnas) desde que se nota la mejoría subjetiva hasta que cesa el crecimiento lineal. Revisiones cada 3 meses.	El tratamiento ortésico con compresión es un tratamiento efectivo para el PC. La rotación esternal asociada se mejora significativamente con la ortesis, con una mejora subjetiva de la deformidad. La tomografía computarizada inicial del tórax podría ser un herramienta útil para planificar el tratamiento.	4

Referencia	Objetivos	Tipo de estudio	Población	Tratamiento	Conclusiones de los autores	Calidad de la evidencia
Banever, 2006 (12)	Evaluar la eficacia de la compresión no quirúrgica para a corrección del PC en niños.	Diseño: Serie de casos prospectiva. Periodo de realización: 08/1999-01/2004.	Número participantes: N=30 iniciales. N=24 a tratamiento. Características de los pacientes: Edad: media 13 años (3-16 años). Sexo: 26 hombre y 4 mujeres. N=4 pérdidas. N=3 (15%) completado con éxito. N=5 (25%) próximos a completar la corrección. N=7 (35%) en tratamiento con mejora significativa. N=5 (25%) en tratamiento pero sin me mejora (poco tiempo en tratamiento).	Duración del tratamiento: 23 horas al día. Visita inicial: 1-3 meses. Revisiones: 3-6 meses. Media de duración: 16 meses.	El tratamiento ortésico es una alternativa segura y efectiva a la cirugía o a la opción de no tratar en los niños con PC. El cumplimiento terapéutico es crítico para el éxito en esta estrategia y con una duración mínima de dos años.	4
Frey, 2006 (6)	Revisar el historial de los pacientes con PC tratados con ortesis convencional.	Diseño: Serie de casos retrospectiva. Periodo de realización: 1997-2004.	Número participantes. N=29 N=57 sin tratamiento específico. N=29 con tratamiento ortésico convencional. Características de los pacientes: Edad: 13,1±3,4 años (hombres) y 11,7±3,3 años (mujeres). Edad de los tratados: 12,4±2,7 años. Sexo: 80 hombres y 20 mujeres. N=3 no cumplieron con el tratamiento. N=4 sin seguimiento suficiente.	Duración del tratamiento: 14-16 horas al día. Ajuste de los cinturones cada 2-4 semanas. Revisiones entre 6 semanas y 3 meses tras el inicio del tratamiento y después a intervalos de 6-12 meses. La duración se completó hasta el cese del crecimiento esquelético lineal o durante un mínimo de 2 años. Media de tratamiento en los tratados: 2,5 años (1-3 años).	Los resultados demuestran que el dispositivo ortésico por compresión es un tratamiento seguro y efectivo en niños con PC condrogliadolar. Actualmente es nuestra primera línea terapéutica, reservando el tratamiento quirúrgico en aquellos pacientes no cumplidores o en los que falla la terapia ortésica.	4

Referencia	Objetivos	Tipo de estudio	Población	Tratamiento	Conclusiones de los autores	Calidad de la evidencia
Kravarusic, 2006 (2)	Proponer un método para el tratamiento del PC basado en una ortesis de compresión.	<p>Diseño: Serie de casos prospectiva.</p> <p>Periodo de realización: 01/1998-04/2005.</p>	<p>Número participantes. N=24 (protusión > 2 cm).</p> <p>Características de los pacientes: Edad: media 12,9 años. Sexo: 18 hombres y 6 mujeres. N=14 sin síntomas pulmonares. N=9 con síntomas pulmonares. N=1 pérdida. N=19 (79,2%) tratamiento completado. N=2 (8,3%) fase inicial del tratamiento. N=3 (12,5%) no cumplieron con el tratamiento. N=14 (58, 3%) en fase de mantenimiento. N=2 (8,3%) sin completar el tratamiento.</p>	<p>Duración del tratamiento: Fase de corrección: 23 horas al día (hasta aplanamiento de la deformidad). Fase de mantenimiento: 8 horas al día. (hasta el cese del crecimiento axial del esqueleto).</p> <p>Media de tiempo de fase de corrección: 4,3±2,1 meses.</p>	El tratamiento mediante ortesis de compresión produce una mejora subjetiva y objetiva en el PC en pacientes con esqueleto inmaduro. Para el éxito de este tratamiento son claves el cumplimiento y el seguimiento. Se necesitan estudios a largo plazo que demuestren la durabilidad de este método.	4

FC: fase de corrección.

FM: fase de mantenimiento.

Índice de Haller adaptado a imágenes corporales 3D (BS HI) EC IH. (Valor normal del índice de Haller: 2,5).

PIC: presión inicial de corrección.

PE: pecuts excavatum.

TC: tomografía computarizada.

Tto: tratamiento.

- Tratamiento conservador con prótesis con sistema de compresión dinámica.

Referencia	Objetivos	Tipo de estudio	Población	Tratamiento	Conclusiones de los autores	Calidad de la evidencia
López, 2013 (3)	Evaluar cualitativamente la efectividad del sistema de compresión dinámico en el tratamiento del PC como alternativa al tratamiento quirúrgico.	<p>Diseño: Serie de casos retrospectiva.</p> <p>Periodo de realización: 10/2011-02/2013.</p>	<p>Número participantes: N=61.</p> <p>Características de los pacientes: PC condrogladiolar. N=43 pacientes deformidad simétrica y 18 asimétrica. Edad: media 13,5 (5-25 años). Sexo: 59 hombres y 2 mujeres. Criterios de inclusión: Pacientes con una PIC \leq 9 PSI. Grupo I: tratamiento completado. N=35. PIC: 6 (3,5-7,5) Grupo II: tratamiento en mantenimiento. N=12. PIC: 6,2 (3,7-9) Grupo III: Tratamiento en progreso y con mejoras en todos los pacientes. N=14. PIC: 6,8 (3-14).</p> <p>Ningún paciente abandonó el tratamiento.</p> <p>7 excluidos (3 tratados por la técnica de Abramson y 4 presentaban PC con forma híbrida de PC y PE).</p>	<p>Sistema dinámico:</p> <p>Duración: Horas: media de 19 horas (17-22). Meses: media 10 meses (2,6-11,4).</p> <p>Revisión cada mes.</p> <p>Cese del tratamiento con disminución progresiva de las horas en un modo de retención durante 4-6 meses.</p> <p>PIC: \leq9 PSI. PT: \leq3 PSI.</p>	Los resultados de este estudio preliminar apoyan el empleo del sistema de compresión dinámica como un sistema mínimamente invasivo y una alternativa efectiva para el tratamiento del PC y mejorar la autoimagen de los pacientes. La medición de la presión podría ser empleada para establecer los criterios de inclusión así como el factor predictivo del éxito y duración del tratamiento.	4

Referencia	Objetivos	Tipo de estudio	Población	Tratamiento	Conclusiones de los autores	Calidad de la evidencia
Cohee, 2013 (23)	Tratamiento del PC empleando el sistema dinámico como primera línea terapéutica y cirugía en aquellos en los que falla este tratamiento.	Diseño: Serie de casos prospectiva. Periodo de realización: 01/2009-12/2011.	Número participantes/grupo: Sistema dinámico: N=122 pacientes. Características de los pacientes: Edad: 10-28 años. N=117 PC condrogliolar. N=5 con deformidades combinada PC-PE. N=67 (55%) todavía en tratamiento activo. N=5 (4%) pérdidas. Criterios de inclusión: Pacientes con una PIC < 7 PSI. Cirugía: Tratamiento quirúrgico: cirugía abierta o reparación de Abramson. N=13 pacientes cirugía mínimamente invasiva de Abramson. N=5 cirugía abierta.	Sistema dinámico: Duración: Horas: mínimo 8-12 horas al día Seguimiento cada 1-3 meses. Al corregir el esternón: seguimiento cada 3-6 meses. Retirada del dispositivo: 12-18 meses. Cese del tratamiento : 5 horas durante 3-19 meses y con un seguimiento cada 3-6 meses para revisar el mantenimiento de la reversión del PC. PIC: mediana: 4,7 (0,8-10) PSI. PT: <2,5 PSI.	El tratamiento con la órtesis con sistema dinámico permite el tratamiento del PC en adolescentes sin recurrir a la cirugía abierta. En aquellos en los que este sistema falla, una opción viable es la cirugía mínimamente invasiva.	4

Referencia	Objetivos	Tipo de estudio	Población	Tratamiento	Conclusiones de los autores	Calidad de la evidencia
Martínez-Ferro, 2008 (14)	Resumir los últimos 6 años de experiencia empleando el tratamiento no quirúrgico del PC que consiste en el empleo de una ortesis con un sistema de compresión dinámica.	<p>Diseño:</p> <p>Serie de casos comparativos retrospectiva.</p> <p>Periodo de realización:</p> <p>Técnica de Ravich modificada:</p> <p>Antes del 2001.</p> <p>Sistema dinámico:</p> <p>04/2001-04/2007.</p>	<p>Técnica de Ravich modificada:</p> <p>N=94.</p> <p>Sistema dinámico:</p> <p>N=232.</p> <p>Sexo: 154 hombres y 78 mujeres.</p> <p>Edad: media de 12,5 (3-18 años).</p> <p>Tratamiento completado:</p> <p>N=112.</p> <p>Continúan en tratamiento:</p> <p>N=68</p> <p>N=28 abandonaron el tratamiento (perdidas).</p> <p>N=24 excluidos (síndrome de Marfan, Poland o con malformaciones PC/PE complicadas).</p>	<p>Sistema dinámico:</p> <p>Duración:</p> <p>Horas: media de 7,2 horas al día.</p> <p>Meses: 7 meses (3-20).</p> <p>Seguimiento cada mes.</p> <p>Media de seguimiento: 3,3 años (6 meses-6,5 años).</p> <p>PIC: 3,7 (0,4-9,5) PSI.</p> <p>PT: 2,5 PSI.</p> <p>Técnica de Ravich modificada:</p> <p>Duración:</p> <p>Cirugía: 3,5 horas.</p> <p>Estancia hospitalaria: 5,2 días.</p>	El sistema dinámico es un dispositivo efectivo para el tratamiento de pacientes con PC y así establecer la presión inicial de corrección, así como la presión de tratamiento. Estos parámetros, son una herramienta prometedora complementaria.	4

PC: pectus carinatum.
PE: pectus excavatum.
PIC: presión inicial de corrección.
PSI: presión por pulgada cuadrada.
PT: presión de tratamiento.
TC: tomografía computarizada.

